X @GuardConsortium

El papel del radiólogo en la identificación precoz de la toxicidad

Dra. Paula Pelechano, Servicio de Radiología, Instituto Valenciano de Oncología - IVO, Valencia.

Organizado por: GUARD CONSORTIUM

- En los últimos años se han desarrollado grandes avances en las estrategias de tratamiento empleadas en el paciente oncológico. A pesar de la tendencia a tratamientos más dirigidos y por tanto con menos toxicidades, estas **no han desaparecido**.

- En ocasiones las toxicidades pueden ser **asintomáticas** e incluso presentarse como **hallazgo incidental** en las pruebas de imagen, lo que permite **informar precozmente** al clínico de su aparición.

- En otros casos, estas toxicidades se manifiesten **clínicamente** y es el médico solicitante el que comunicará su sospecha, debiendo el radiólogo determinar la gravedad de los hallazgos por imagen.

- Las toxicidades pueden manifestarse inmediatamente tras la administración del fármaco, a los meses del tratamiento, incluso tiempo después de finalizar el tratamiento

- El radiólogo debe de **identificar e interpretar correctamente** los hallazgos. Si estos efectos no son propiamente reconocidos, **pueden confundirse** con progresión de enfermedad o con procesos inflamatorios o infecciosos, lo que ocasionaría **errores** en el manejo de estos pacientes.

- El **diagnóstico por imagen** de estas toxicidades será **de exclusión**, una vez descartadas el resto de opciones diagnósticas.

- Debe existir un conocimiento de las toxicidades de los tratamientos para poder establecer una relación directa con ellos. La comunicación con el médico solicitante y el manejo de estos pcs en equipos multidisciplinares, nos permite reunir conocimientos y un mejor abordaje diagnóstico y terapeútico.

Técnicas de imagen

-En el pacientes oncológicos la monitorización radiológica es muy frecuente.

-La tomografía computarizada(TC) con contraste intravenoso es la prueba de imagen más empleada, en concreto TC Toráco-abdomino-pélvico en estudios de seguimiento y valoración de respuesta.

-Es muy frecuente detectar las toxicidades como hallazgo incidental en el TC en pc asintomático.

-Si las toxicidades se manifiesten clínicamente, el médico solicitante debe comunicar su sospecha con el fin de indicar la prueba de imagen más adecuada: TAC tórax baja dosis, AngioTAC pulmonar…

-La resonancia magnética (RM) se indica ante sintomatología neurológica y como prueba complementaria (RM hepática, RM ósea) en caso de hallazgos dudosos en el TAC.

El papel del radiólogo…*y de todos los especialistas*… **en la identificación de la toxicidad** .

- Petición de rayos con el motivo (seguimiento, valoración respuesta, empeoramiento).
- Especificar si existe clínica en el momento de la solicitud.
- Tipo de fármaco (evitar abreviatura) : fecha de inicio, fin, cambio.
- Antecedente médicos o quirúrgicos, aunque no tengan relación con el tumor actual.
- Historia clínica actualizada y completa , facilitar encontrar información de interés.
- Una correcta comunicación especialista– radiólogo de hallazgos relevantes.
- Casos complejos para el radiólogo, anotar en el comité multidisciplinar.
- Cada día más necesaria la radiología oncológica, por los cotinuos avances en el tto del cáncer.

GUARD CONSORTIUM

Revisión por **órganos y sistemas** de las **manifestaciones radiológicas** de las **toxicidades**

- QUIMIOTERAPIA
- TERAPIAS DIRIGIDAS
- INMUNOTERAPIA
- BCG
- HORMONOTERAPIA
- RADIOTERAPIA

GUARD CONSORTIUM

TOXICIDAD PULMONAR

TOXICIDAD PULMONAR Ejemplos asintomáticos

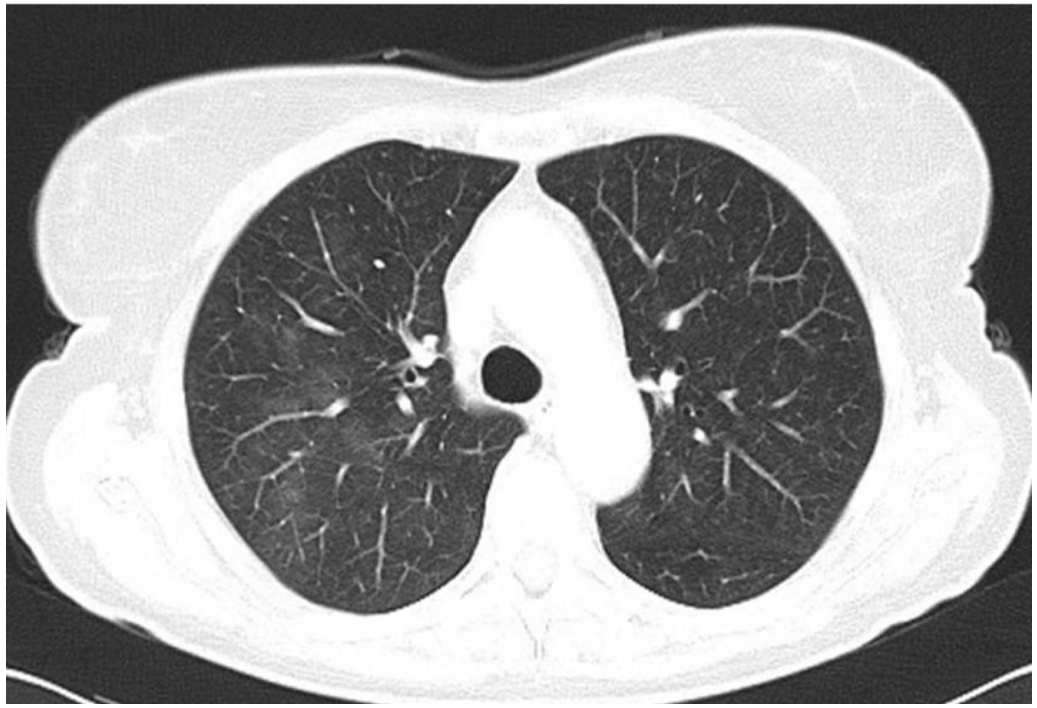

TC seguimiento aparición tenúes infiltrados pulmonares en vidrio deslustrado LSD

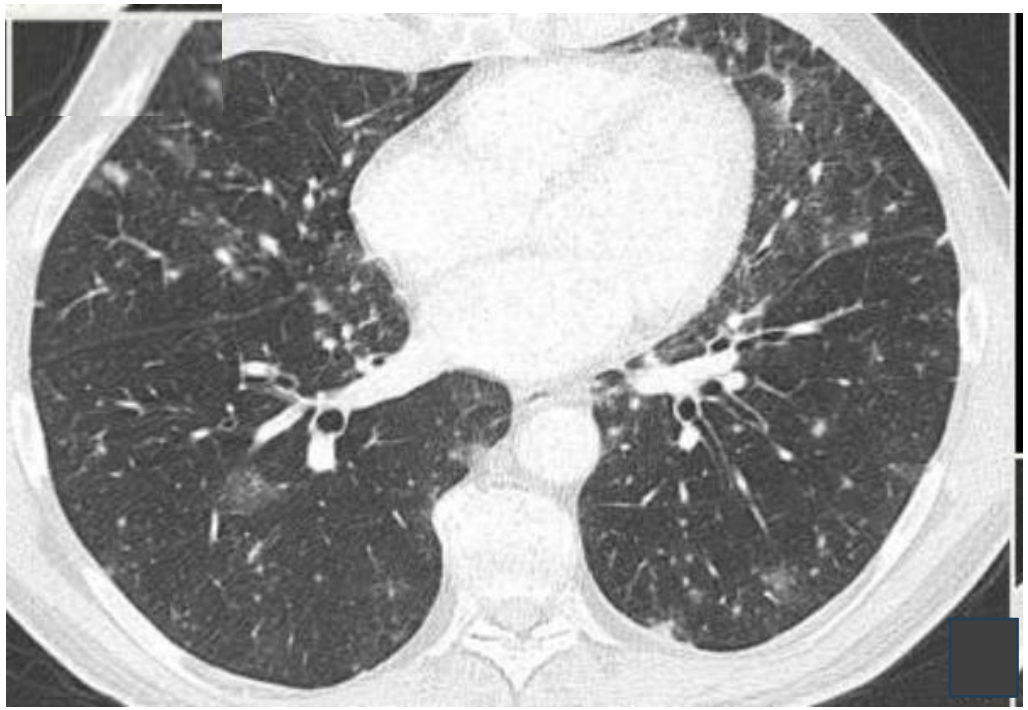

TC seguimiento pequeños infiltrados pulmonares en vidrio deslustrado en ambos hemitórax con lesiones pseudonodulares

TOXICIDAD PULMONAR Caso 1

- Varón de 57 años carcinoma renal con metástasis pleurales en tto con Everolimus.
- Ingresa con disnea súbita.
- TC: extenso patrón en vidrio deslustrado bilateral que asocia derrame pleural bilateral y líquido en cisura. Engrosamientos pleurales en hemitórax derecho por las metástasis.

TOXICIDAD PULMONAR Caso 1

Retirada F

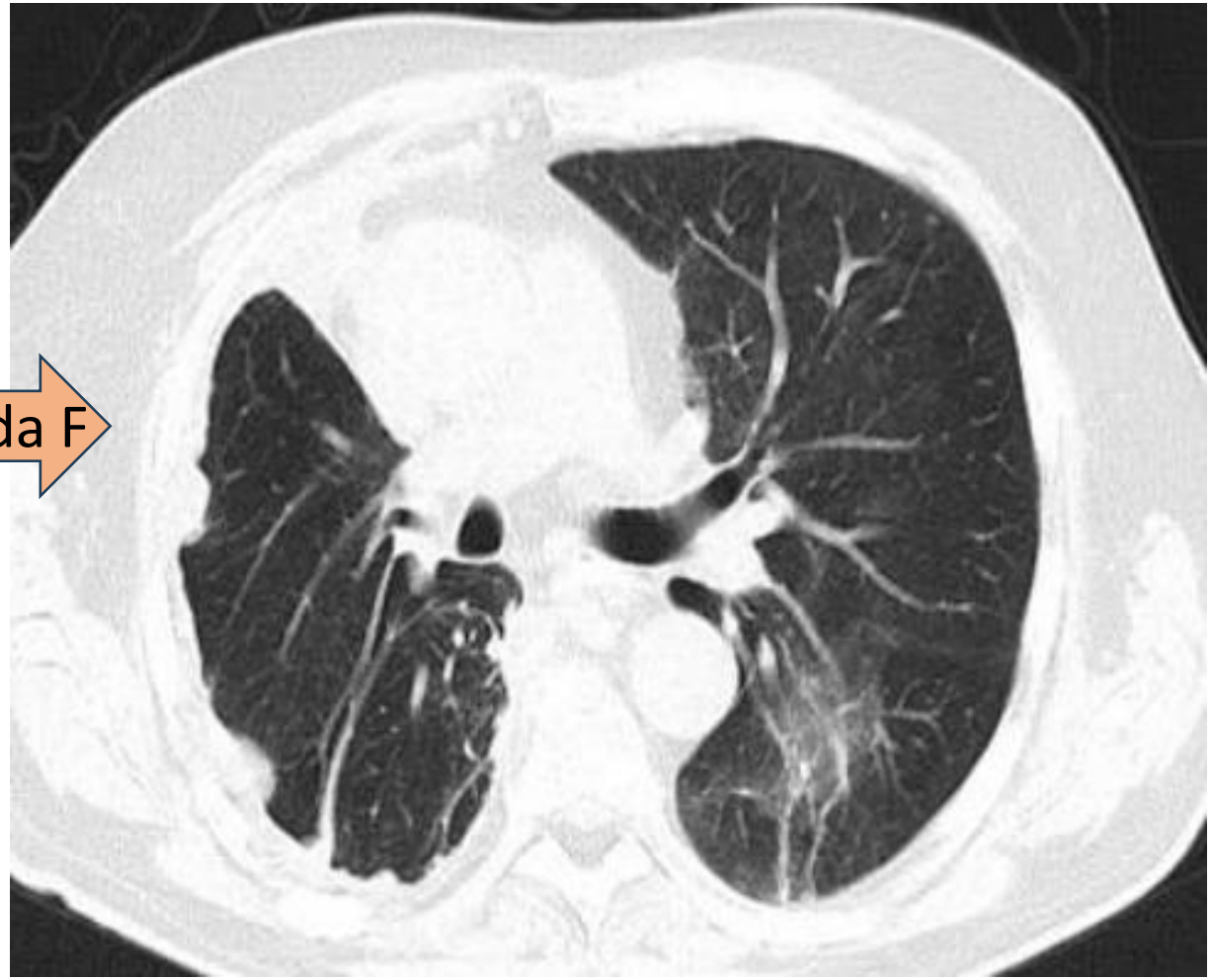

- TC tras retirada del fármaco: resolución prácticamente completa de la alteración en el parénquima pulmonar.
- Persistencia de los engrosamientos pleurales en hemitórax derecho secundarios a implantes.

TOXICIDAD PULMONAR Caso 2

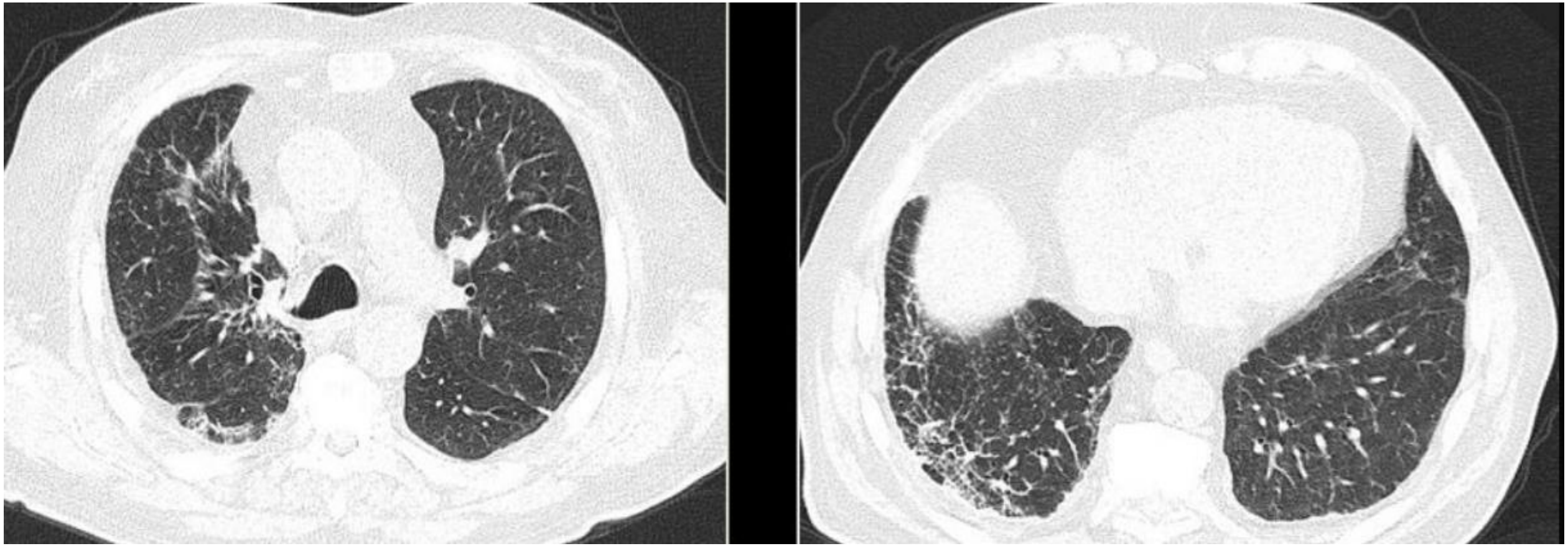

- 82 años, cáncer de próstata con metástasis óseas en tratamiento con docetaxel. Asintomático.
- TC para valoración de respuesta : aparición infiltrados pulmonares subpleurales predominio en base derecha.
- Se decide TC de control en 2 meses

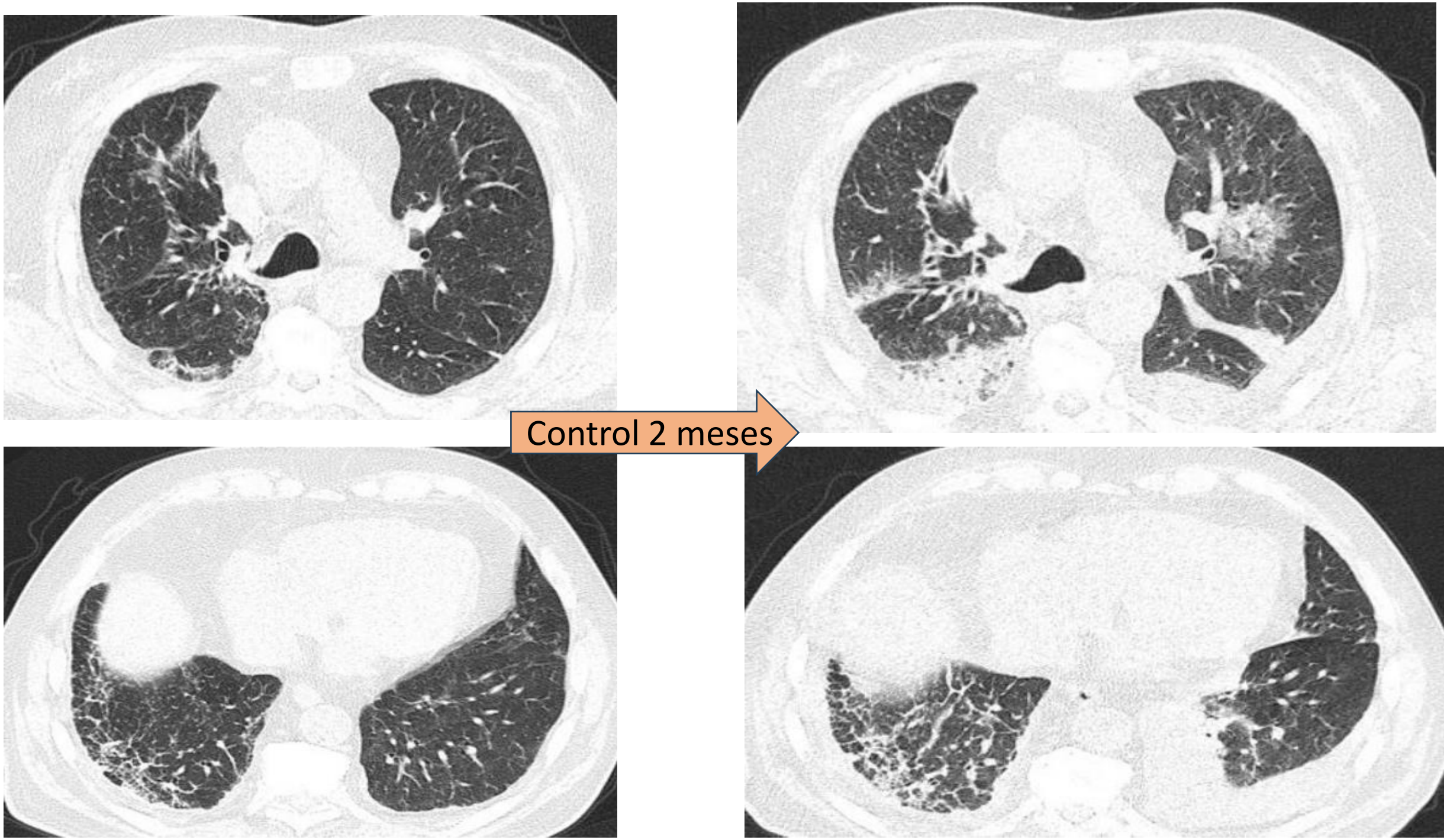
Control 2 meses

TOXICIDAD PULMONAR Caso 2

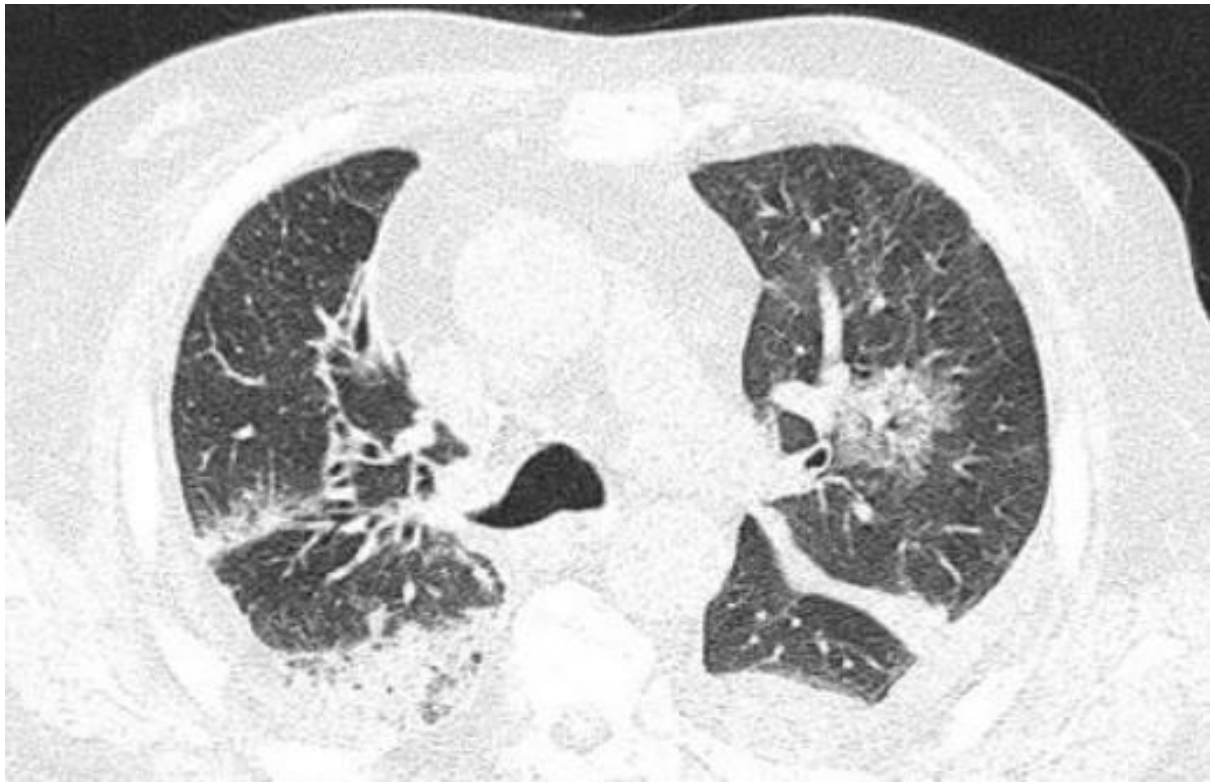

- TC control 2 meses : empeoramiento del patrón intersticial subpleural con áreas de mayor extensión, actualmente de panalización del parénquima traduciendo fibrosis. También aparición de nueva área de panalización en LSI y derrame pleural izquierdo.
- Los hallazgos de fibrosis pulmonar de reciente aparición y rápida progresión sugieren efectos secundarios a QT.
- El paciente falleció a los pocos días.

TOXICIDAD HEPÁTICA

TOXICIDAD Hepática

Hígado densidad intermedia ≈ bazo

ESTEATOSIS DIFUSA

ESTEATOSIS HEPÁTICA

Hipoatenuación
focal, difusa o parcheada

- Hallazgo incidental
- ↑ de transaminasas
- Descartar metástasis

ESTEATOSIS PARCHEADA

TOXICIDAD Hepática Caso 2

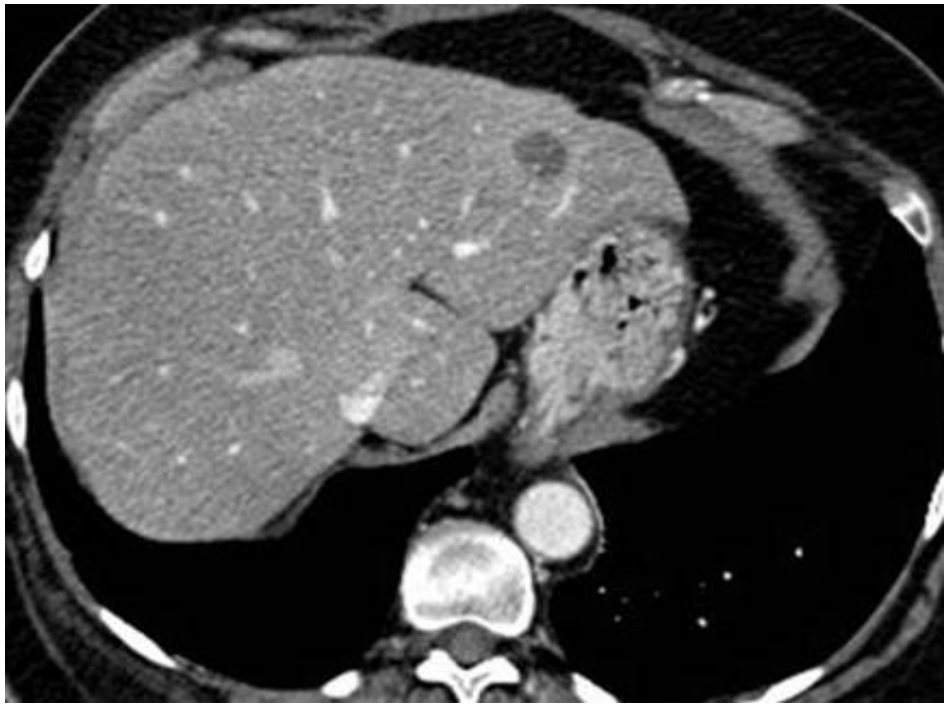

Respuesta

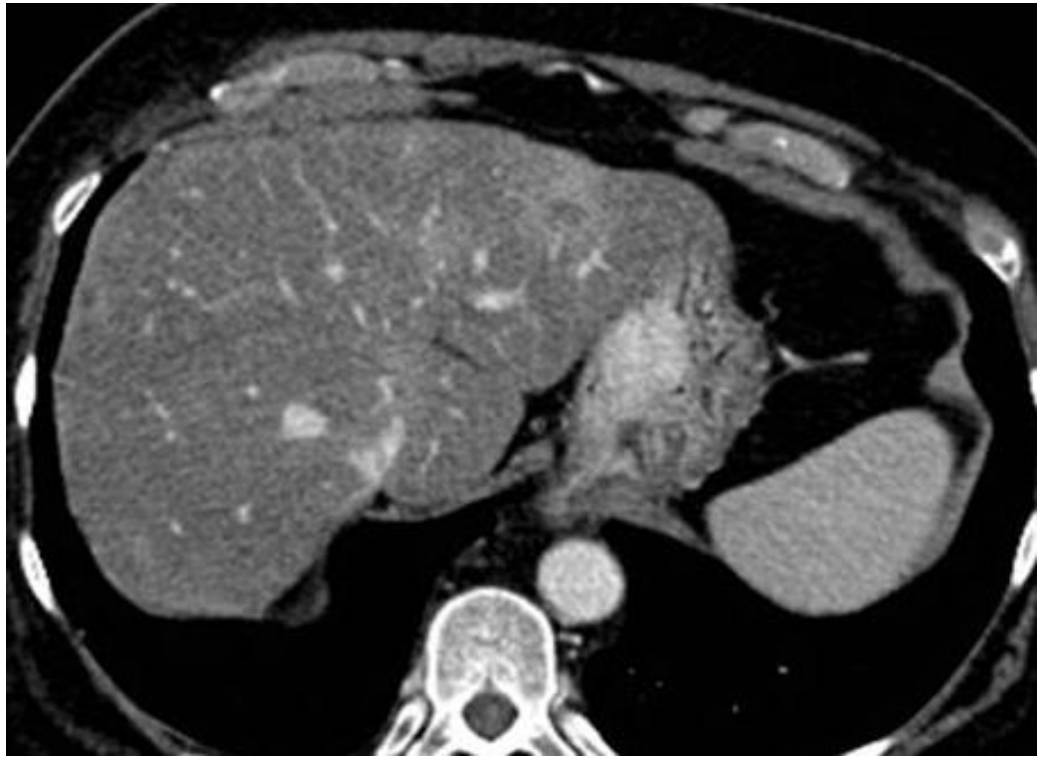

ESTEATOSIS PARCHEADA

- TC valoración de respuesta a QT : muestra aparición de esteatosis hepática que dificulta la correcta medición de la lesión diana por encontrarse en el lecho de un hígado esteatósico con áreas mal definidas hiperatenuadas.
- En estos casos la correcta indicación para valoración de respuesta al tratamiento es la RM.

TOXICIDAD Hepática Caso 2

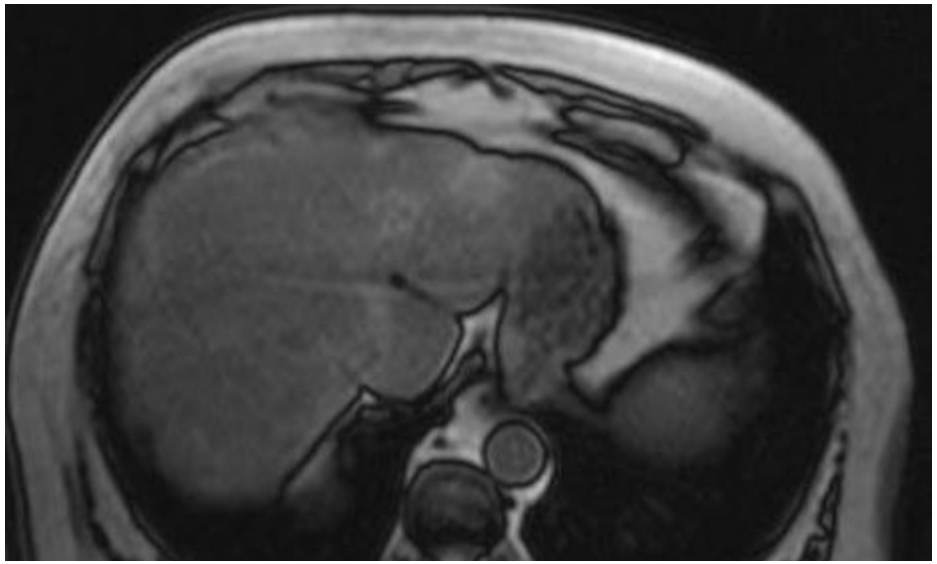

RM. Secuencia IN-OUT

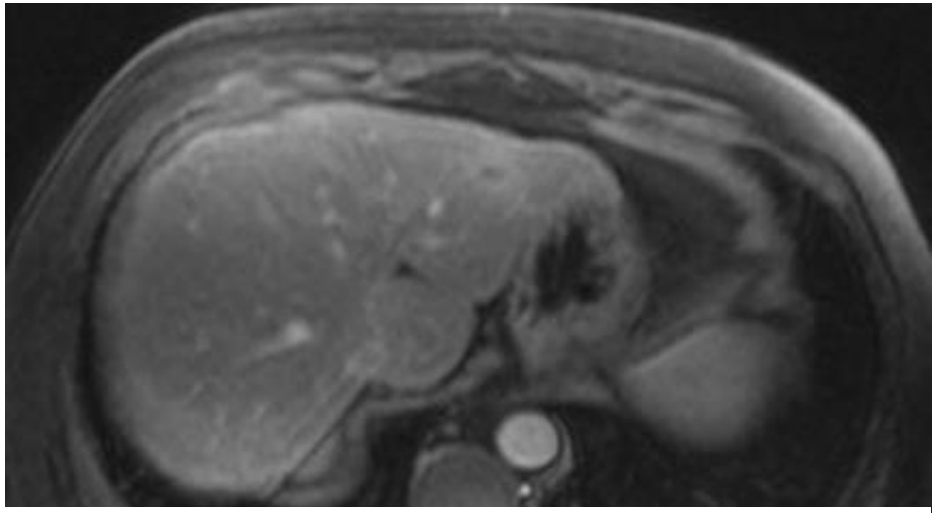

RM. Estudio dinámico tras administración CTE

<u>Correcta valoración con RM hepática.</u>

- Confirma esteatosis hepática con áreas de parénquima respetado. Identifica la lesión aparentemente en reducción.
- Se descarta con seguridad la aparición de nuevas lesiones

TOXICIDAD Hepática Caso 3

Respuesta

Pseudocirrosis postratamiento

- Ca de mama con múltiples metástasis hepáticas
- TC previo al tratamiento

- TC tras ciclos de tamoxifeno, hígado aspecto pseudocirrosis.
- No se puede determinar persistencia tumoral.
- Se completó estudio con RM.

TOXICIDAD ABDOMINAL-INTESTINAL

TOXICIDAD Intestinal , Colitis

Colititis asintomática en dos pacientes

Clásico signo en diana en colon descendente secundario a la hiperemia de la mucosa-serosa y el edema submucoso

Engrosamiento mucoso en colon transverso que se resolvió espontáneamente en estudios de seguimiento

TOXICIDAD Abdominal, Neumatosis intestinal

Paciente asintomático en tratamiento con QT adyuvante.
Tac : Presencia incidental de aire intramural con pequeñas burbujas aéreas.

TOXICIDAD Abdominal, Neumoperitoneo

- Varón en tratamiento adyuvante con bevacizumab.
- Al mes del tratamiento acude a urgencias por intenso dolor abdominal y vientre plano .
- En TC neumoperitoneo con mínima cantidad de líquido perihepático y dilatación intestinal generalizada.

TOXICIDAD INMUNOTERAPIA

Puede provocar una activación de la autoinmunidad no deseada, dando lugar a una amplia variedad de efectos tóxicos debidos tanto a la estimulación de la autoinmunidad como a la inducción de un estado proinflamatorio

Efectos adversos inmunomediados :

Neumonitis, Síndrome sarcoidosis-like, Pancreatitis, Hepatitis, colitis, Hipofisitis, Tiroiditis…

Toxicidad Inmunoterapia, Neumonitis

Motivo : Neo urotelial con recadia ganglinoar en respuesta dentro ensayo clínico valoración.

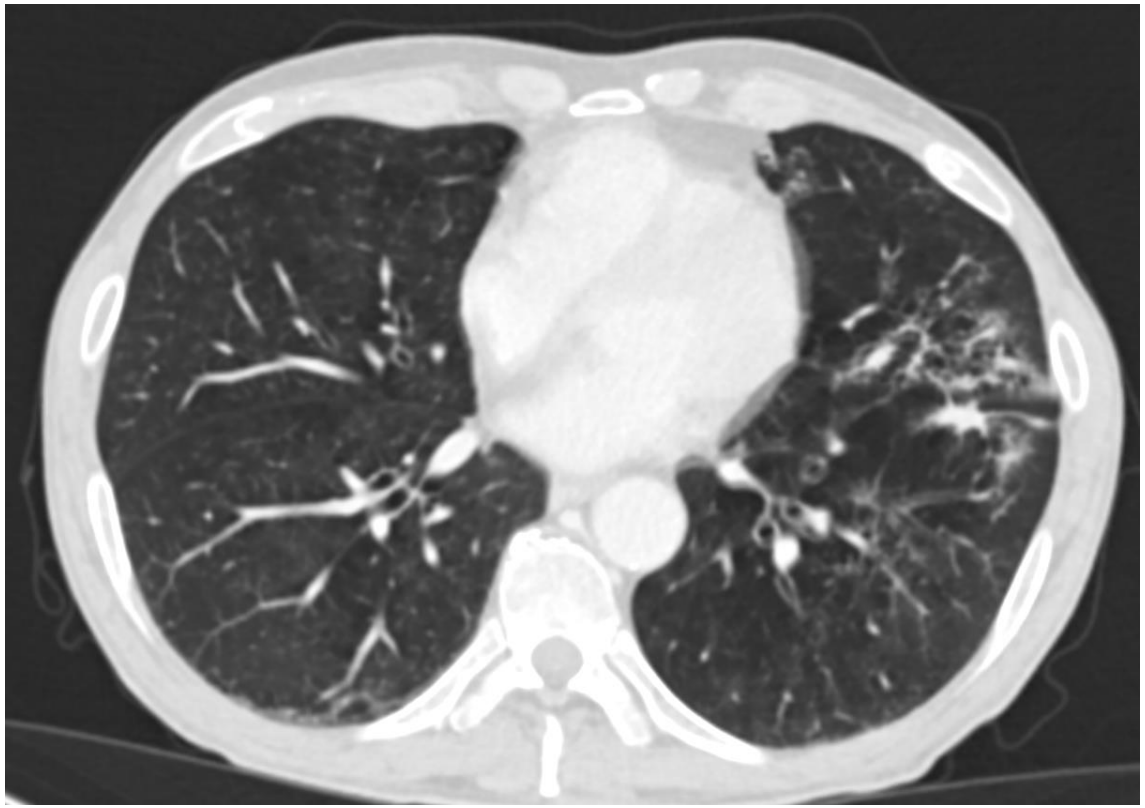

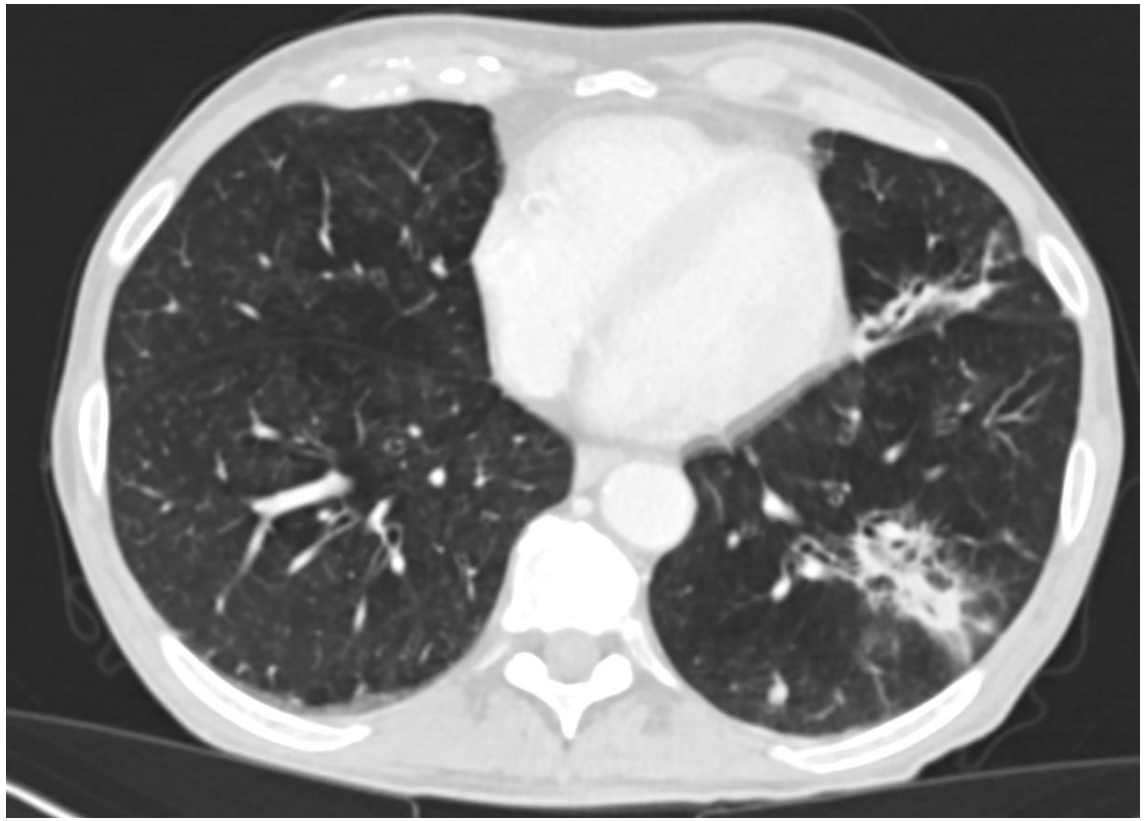

- Crecimiento nódulos pulmonares y aparición de lesiones espiculadas plantea DD naturaleza tumoral vs toxicidad al tto.
- Clínica de tos.
- Plan: neumonitis relacionada con pembrolizumab grado 2, suspendo temporalmente pembrolizumab.

Toxicidad Inmunoterapia, Neumonitis

TAC de control tras retirada del pembrolizumab con mejoría de las alteraciones en parénquima pulmonar.

Toxicidad Inmunoterapia, reacción sarcomatoide like

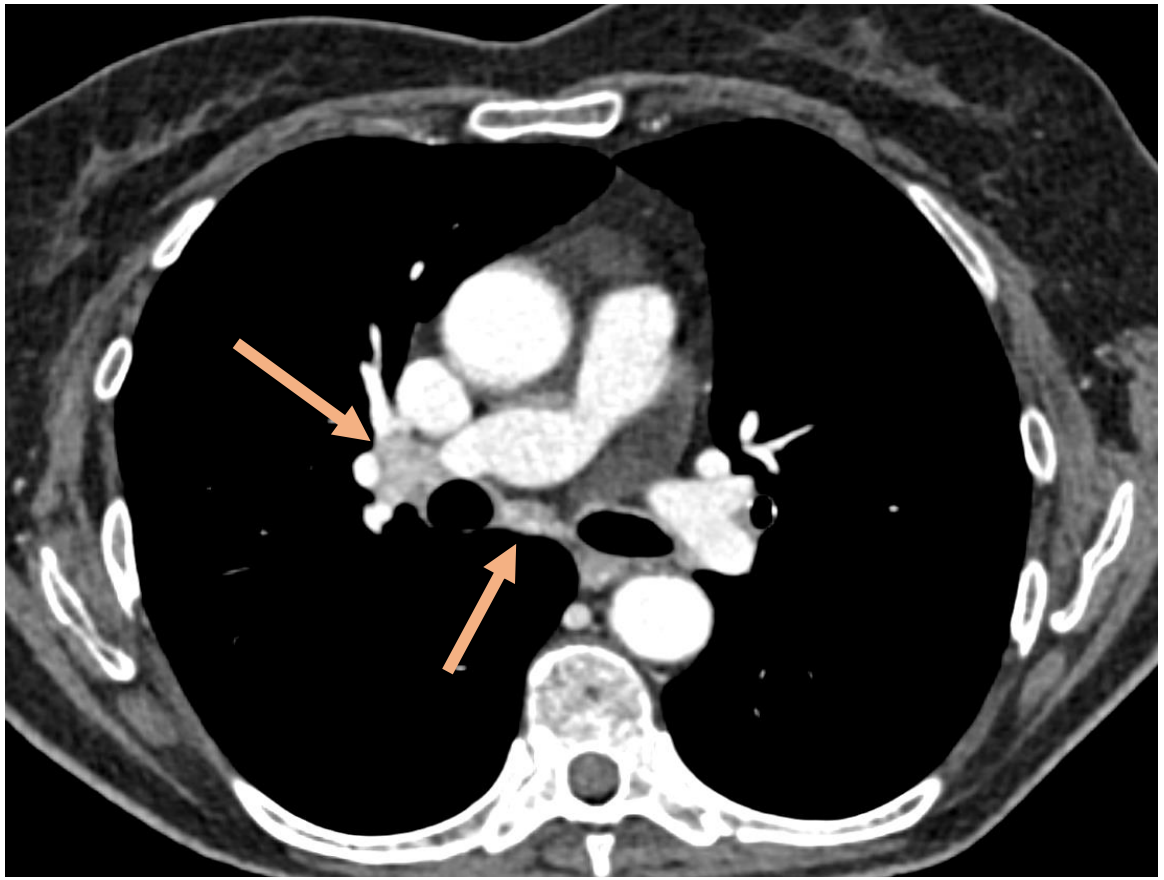

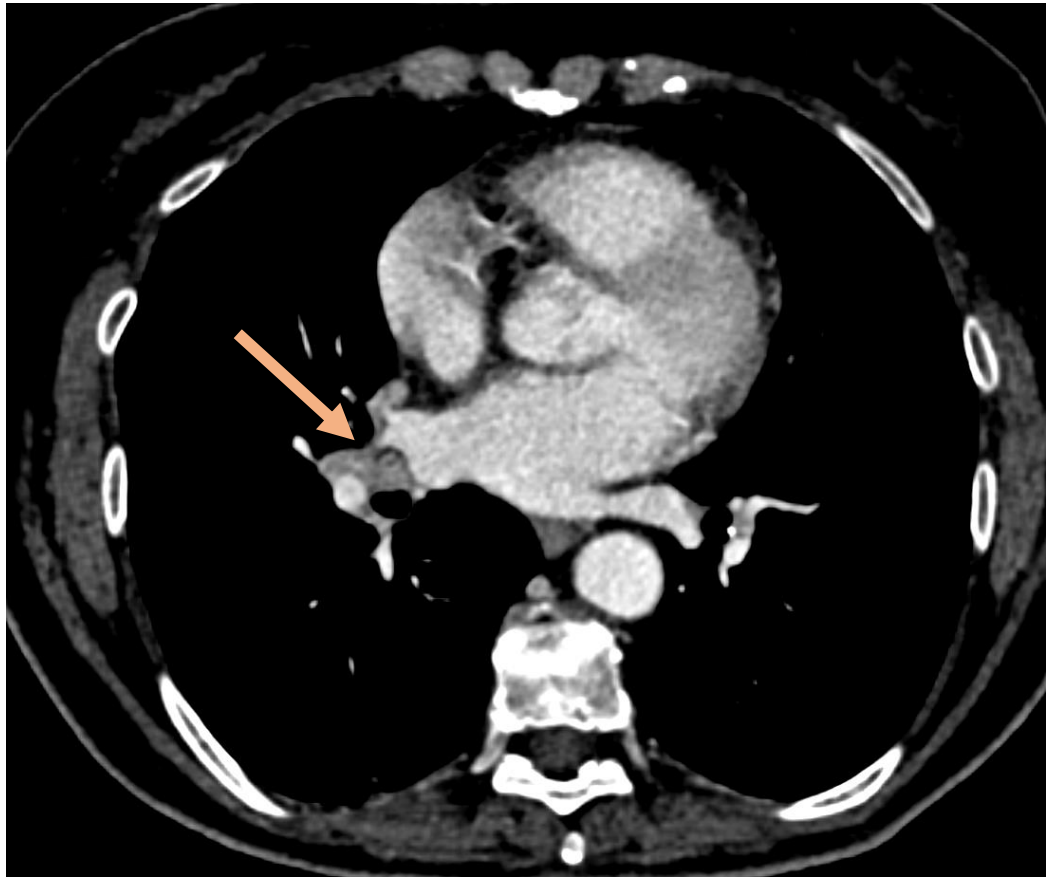

- Mujer de 70 años neo de vejiga que siguió el esquema trimodal. Actualmente en tratamiento con durvalumab.
- TAC : **afectación adenopática hiliar** bilateral **y mediastínica** , que plantea diagnóstico diferencial entre reacción sarcomatoide like al tratamiento, siendo menos probable afectación tumoral. A valorar evolutivamente.

Toxicidad Inmunoterapia, reacción sarcomatoide like

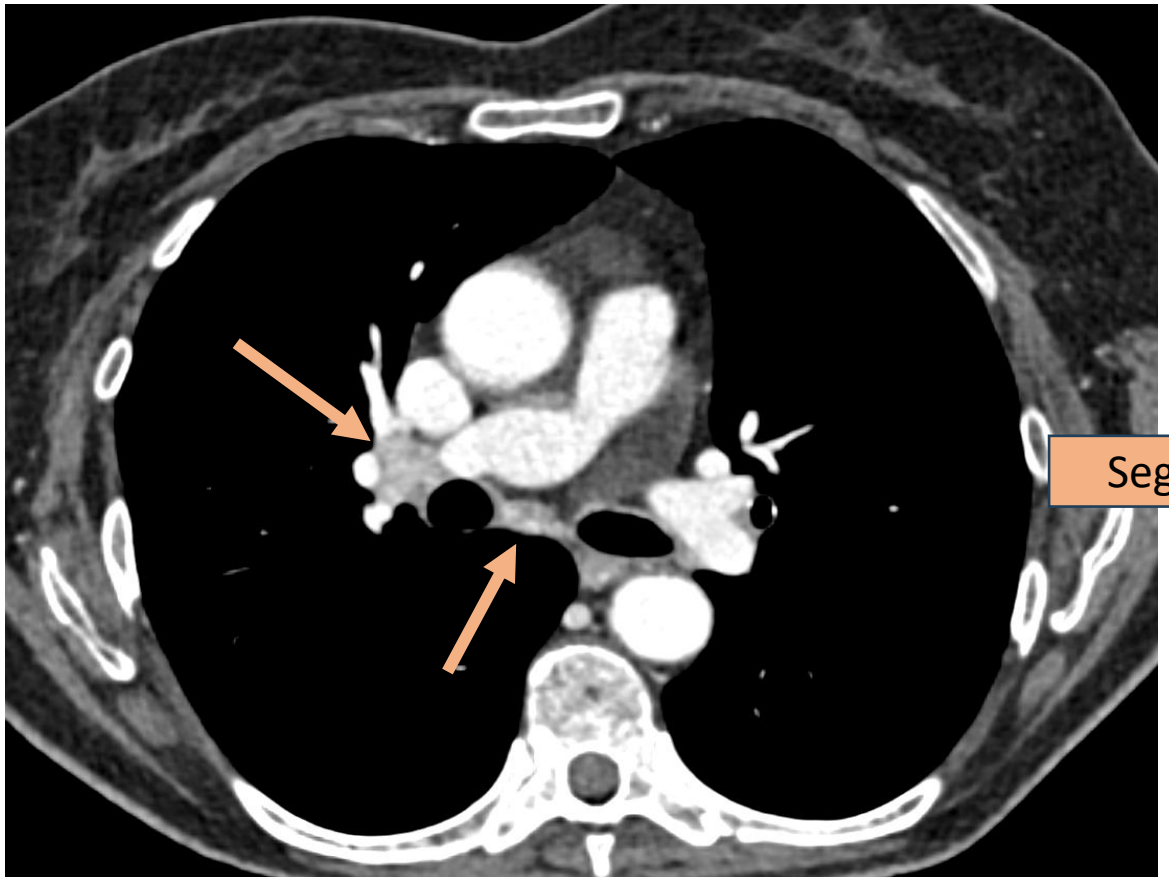

Seguimiento

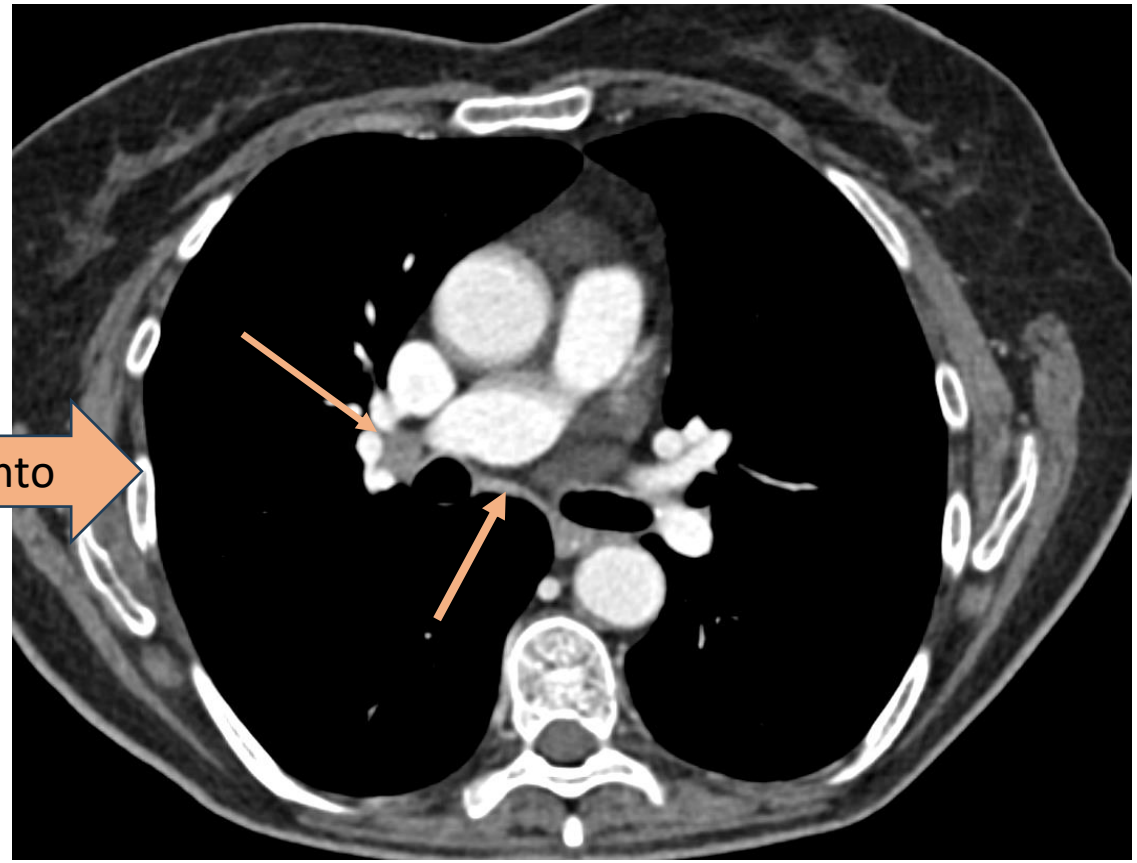

Tac seguimiento : Reducción de tamaño generalizada con **apariencia residual** de las adenopatías vistas en estudio previo de en varios territorios mediastínicos y en hilios pulmonares

Toxicidad Inmunoterapia, Pancreatitis

- Neo renal metastásica en tratamiento con Sorefenib.
- TC seguimiento: cabeza pancreática discretamente aumentada de tamaño con líquido en periferia compatible con pancreatitis.
- Revisada historia clínica el paciente presentaba elevación de amilasas.
- Descartados otros factores etiológicos de pancreatitis, se relacionó con el fármaco.

Toxicidad Inmunoterapia, Hepatititis

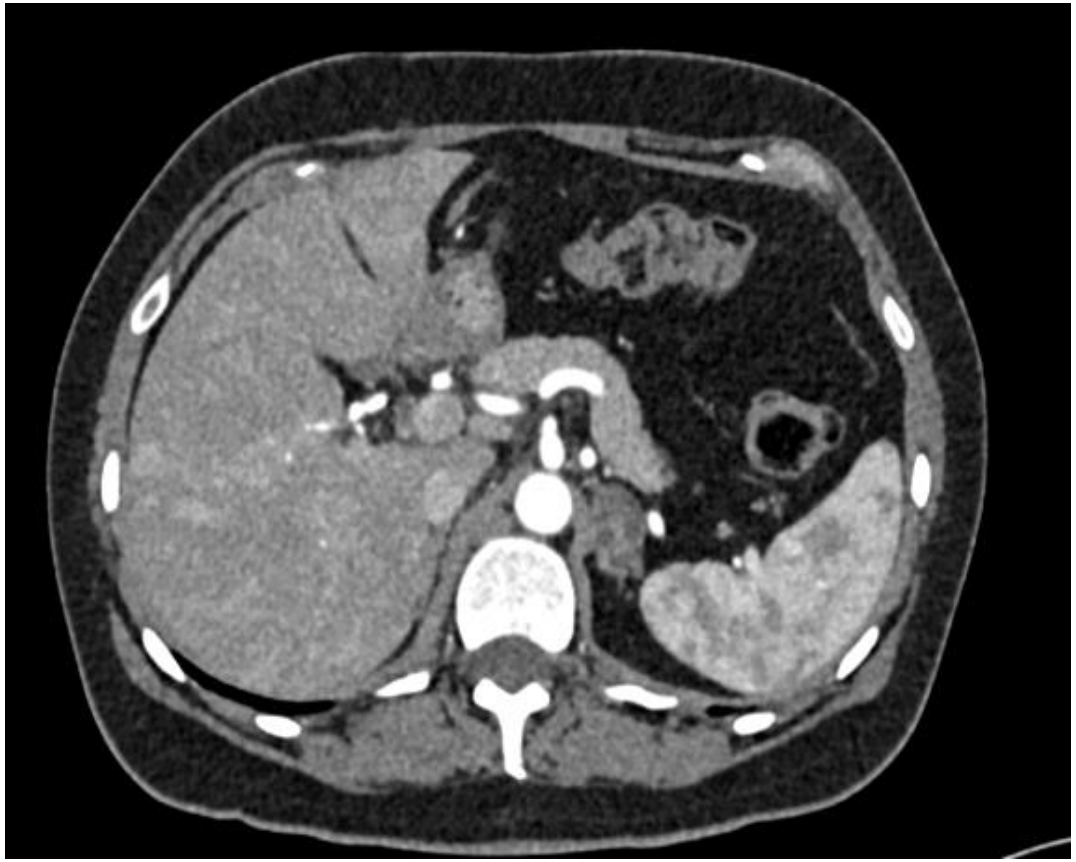

- Pc con ca renal sarcomatoide , tto con intención paliativo basado en inmunoterapia, Ipilimumab y nivolumab.
- Analítica : Hepatitis grado 3 secundario al tratamiento.
- Tac : Parénquima hepático alterado de forma difusa heterogénea.
- La transaminitis grado 3 obligó a suspender el tratamiento.

Toxicidad Inmunoterapia, Hipofisitis

Motivo : PC con neo renal metástasis pulmonares y suprarrenal, hipertiroidismo y cefaleas, descartar hipofisitis.
Técnica de elección:**RM cerebral con protocolo hipófisis con estudio dinámico.**
Engrosamiento de tuber cinereum,adenohipófisis y tallo hipofisario por **hipófisitis**

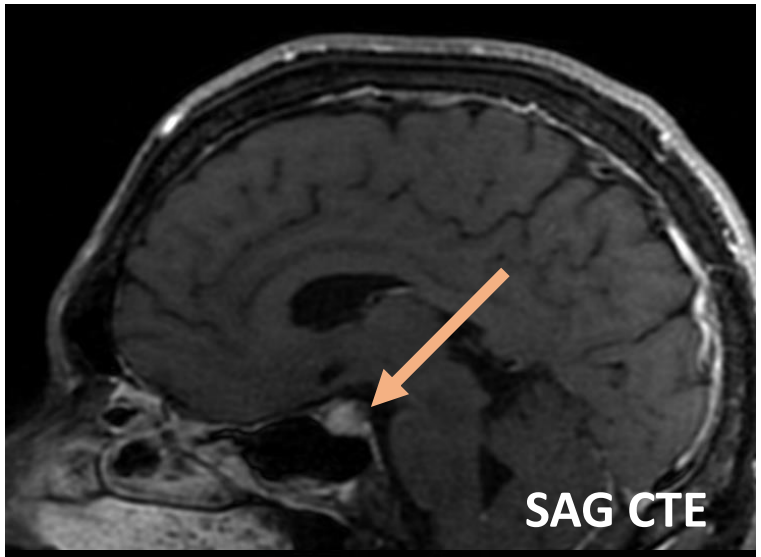

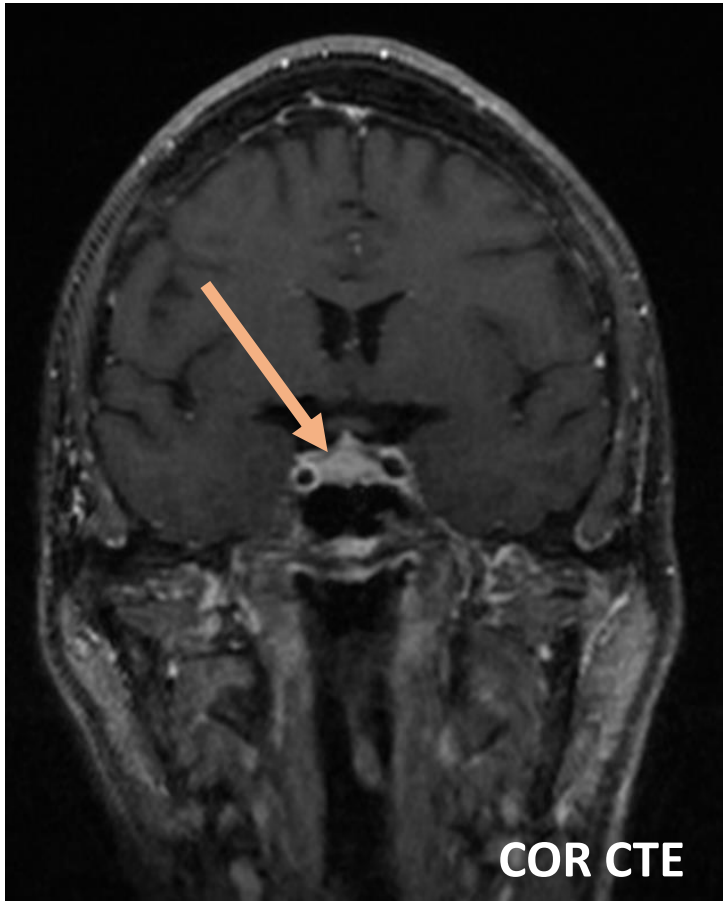

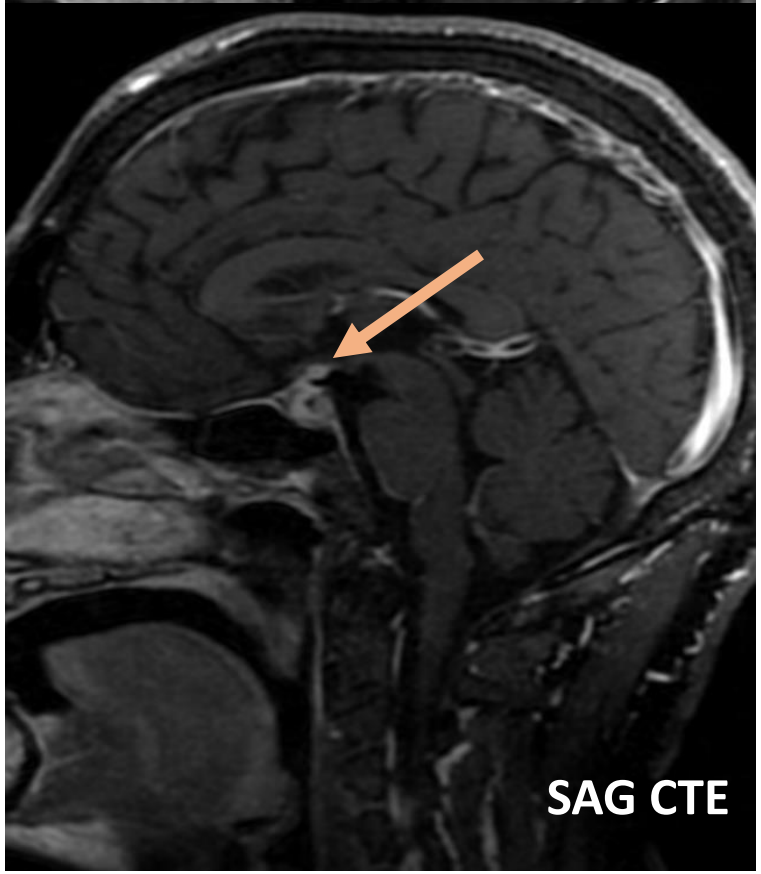

TOXICIDAD BCG

Toxicidad BCG

Petición:
CVNMI. Descartar Tm TUS, URO TAC

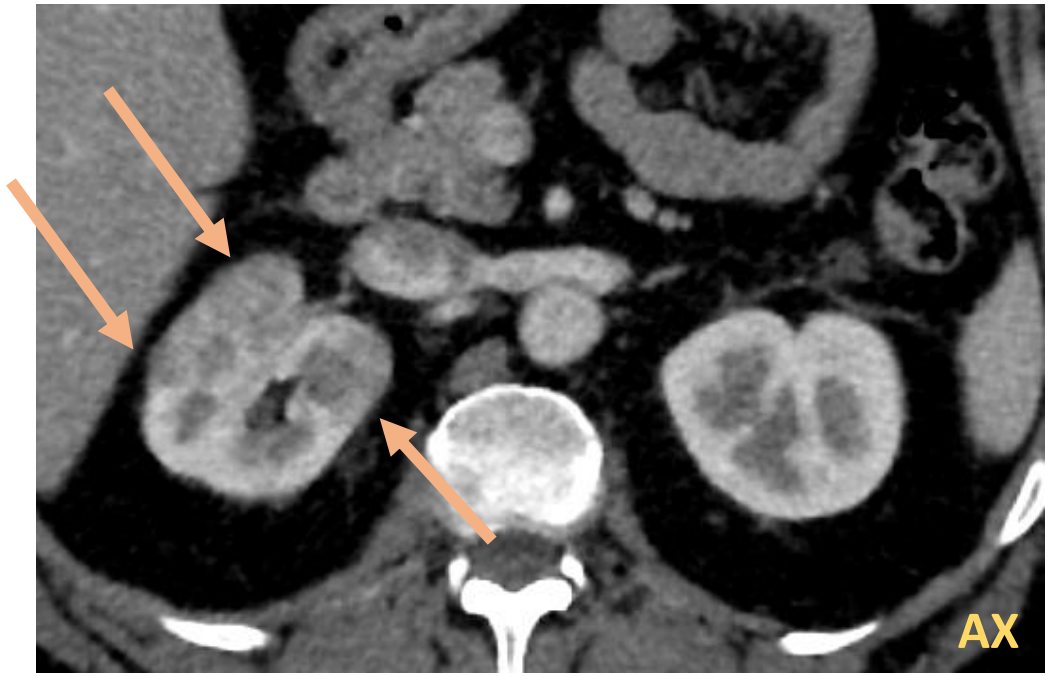

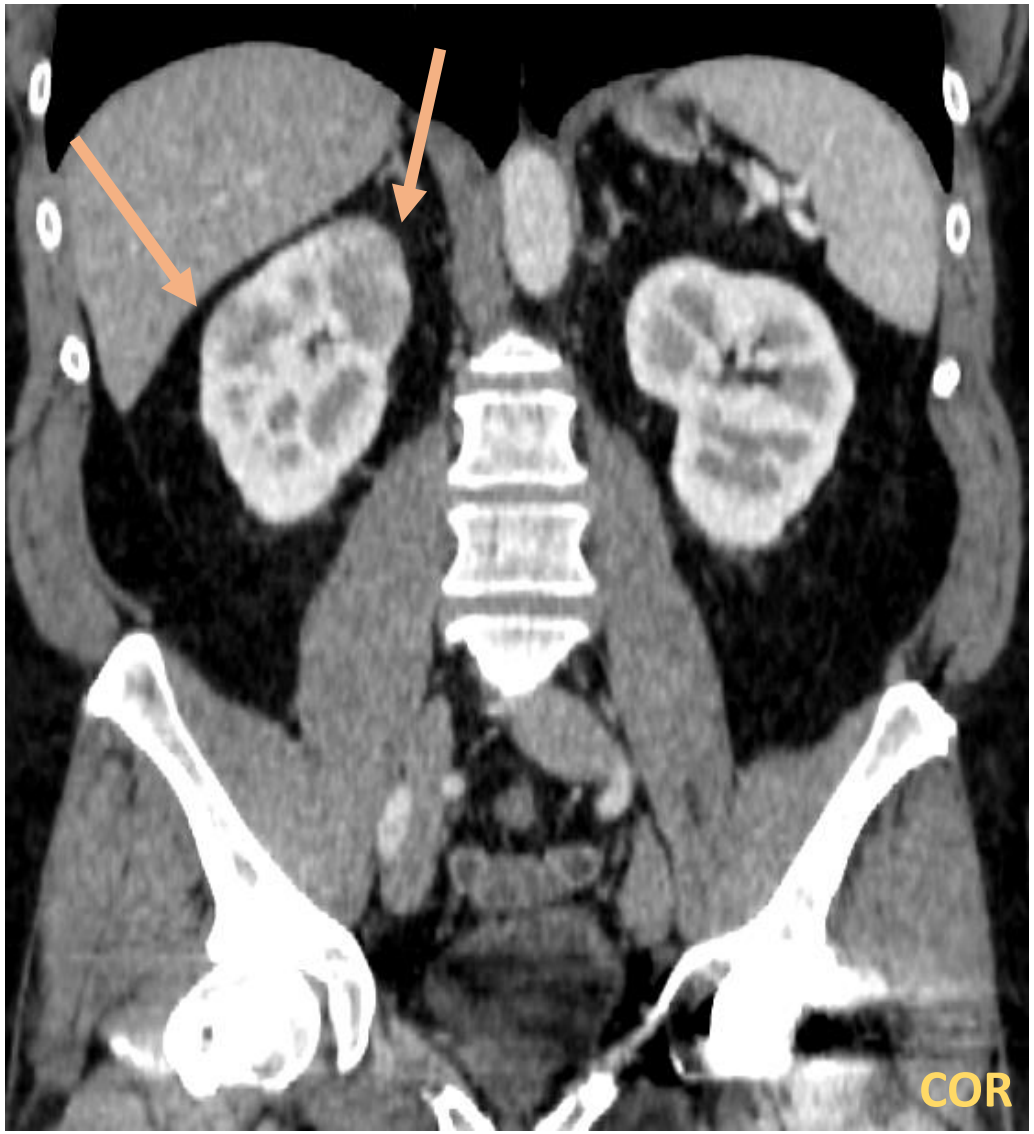

Riñón derecho: varias áreas parcheadas en parénquima renal con alteración de la atenuación en disposición seudonodular

Información clínica de interés en HC:
Recibió Instilaciones BCG x 6 terminó hace 1.5 mes

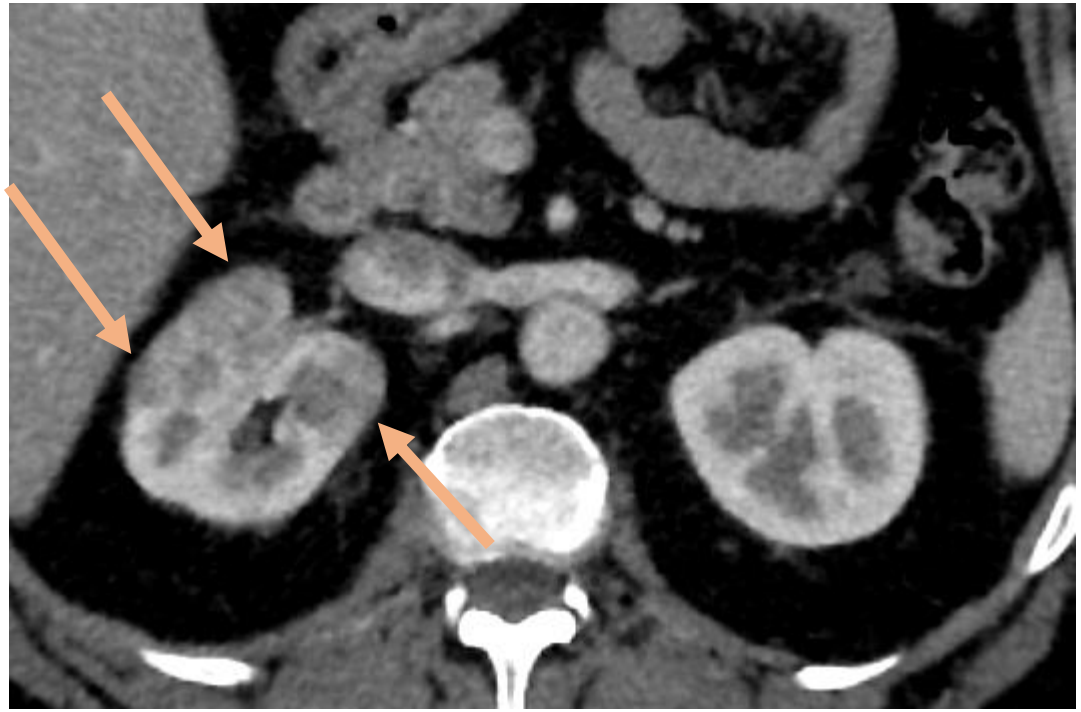

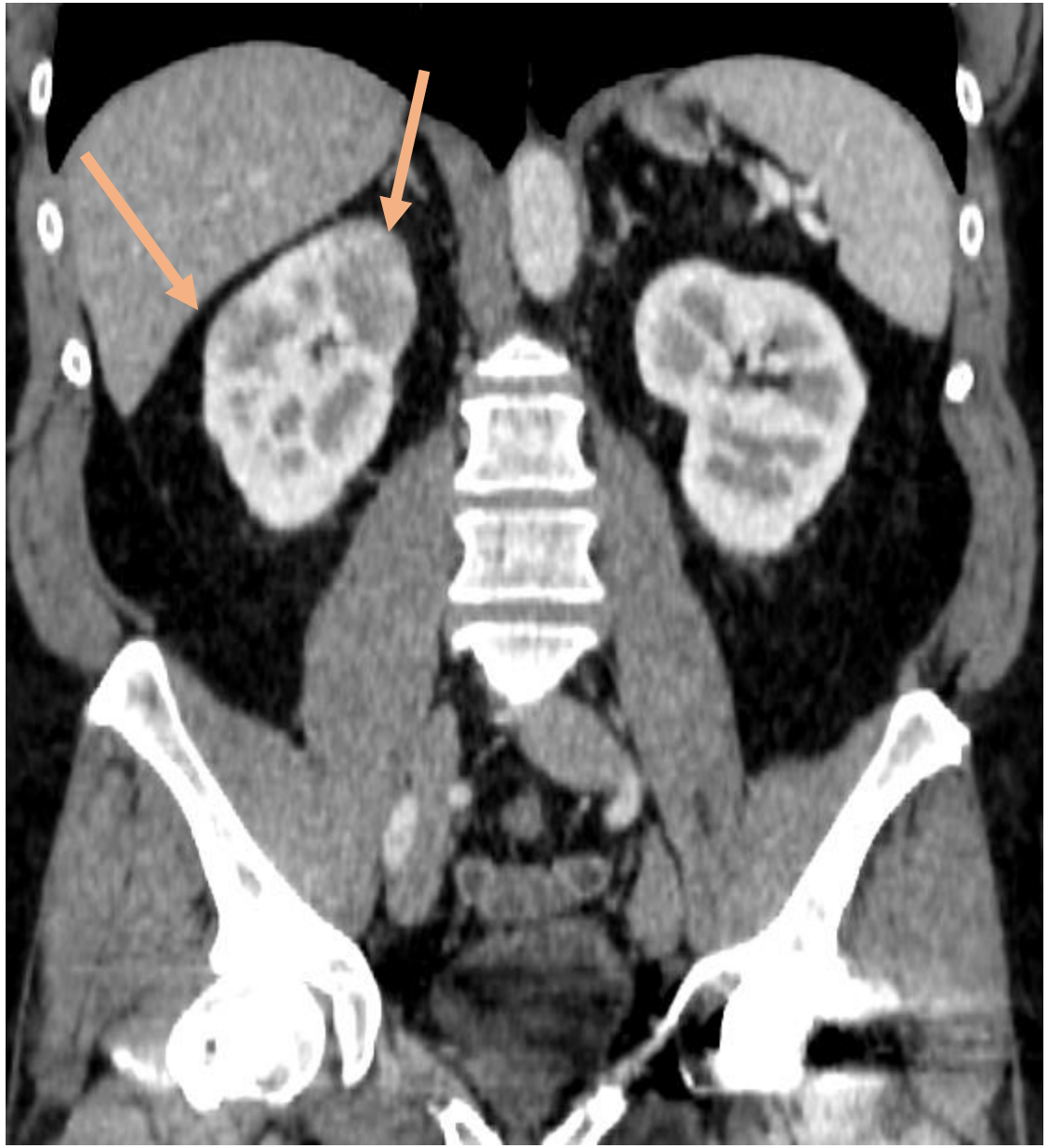

TC : Las áreas parcheadas en disposición seudonodular, sugieren proceso inflamatorio (pielonefritis). A valorar con clínica-analítica y realizar control evolutivo con TAC para valorar normalización del parénquima.

BCG-itis

TAC control evolutivo

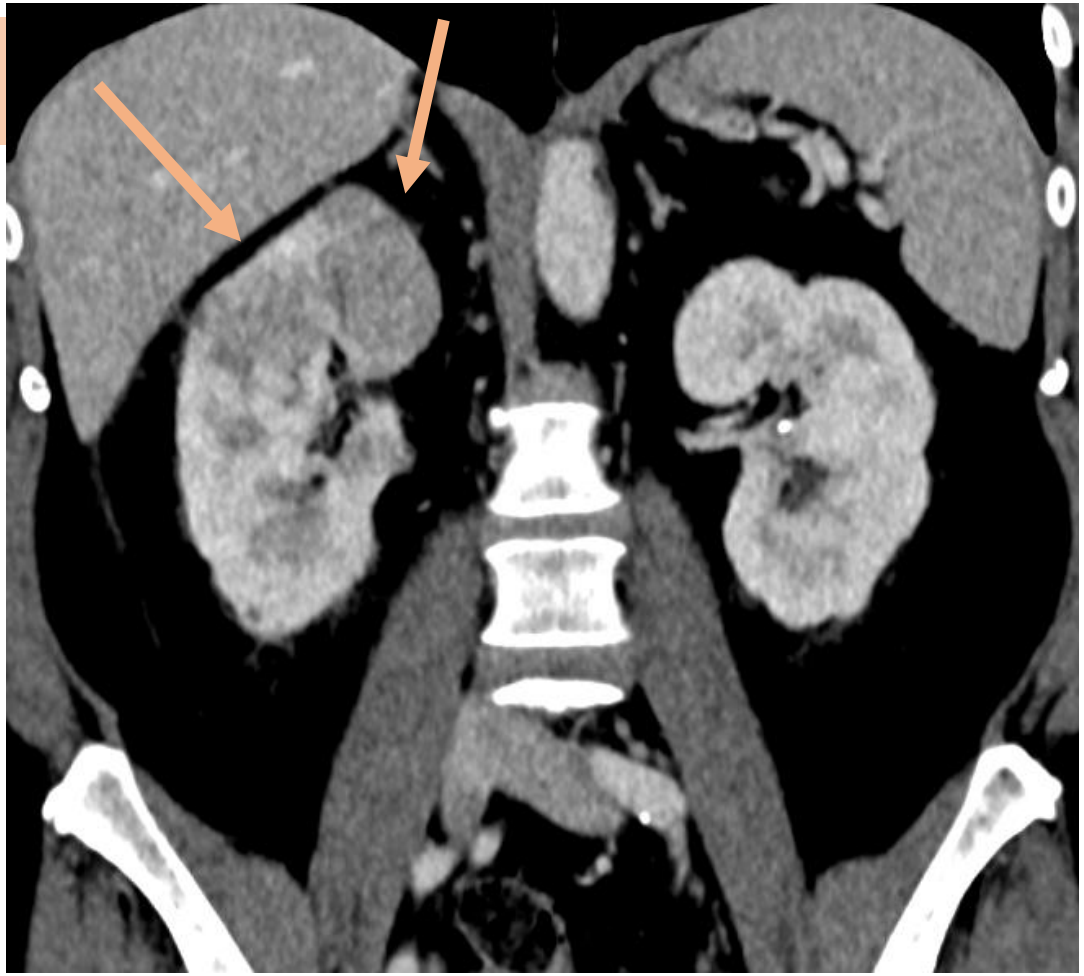

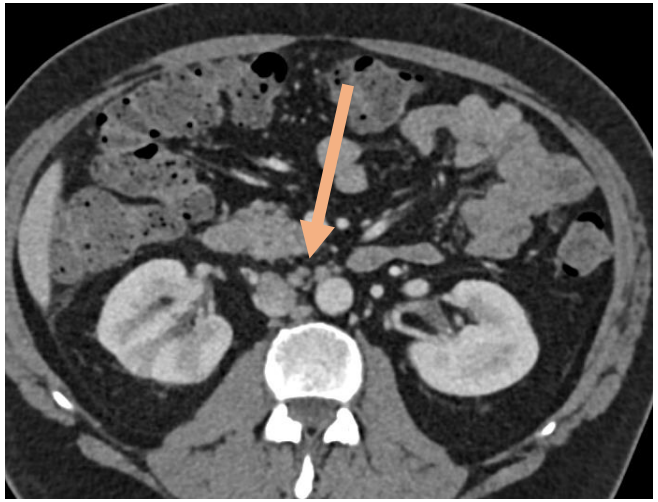

- TAC: Empeoramiento en RD con aumento de las áreas pseudonodulares. Discreto crecimiento ganglios en retroperitoneo
- Se revisa HC , donde el paciente refiere visita por fiebre a urgencias en otro hospital y ya se le ha administrado tto antibiótico.
- Se contacta con urología para notificar hallazgos radiológicos, debe realizarse control evolutivo con TAC tras fin del tto.

TAC: sugestivo proceso inflamatorio (pielonefritis) con ganglios posiblemente reactivos.

Importante no confundir con afectación tumoral. Las alteraciones mejoraron tras el tto antibiótico

Toxicidad BCG

Petición RM Próstata :
Varón 63 años, elevación del PSA

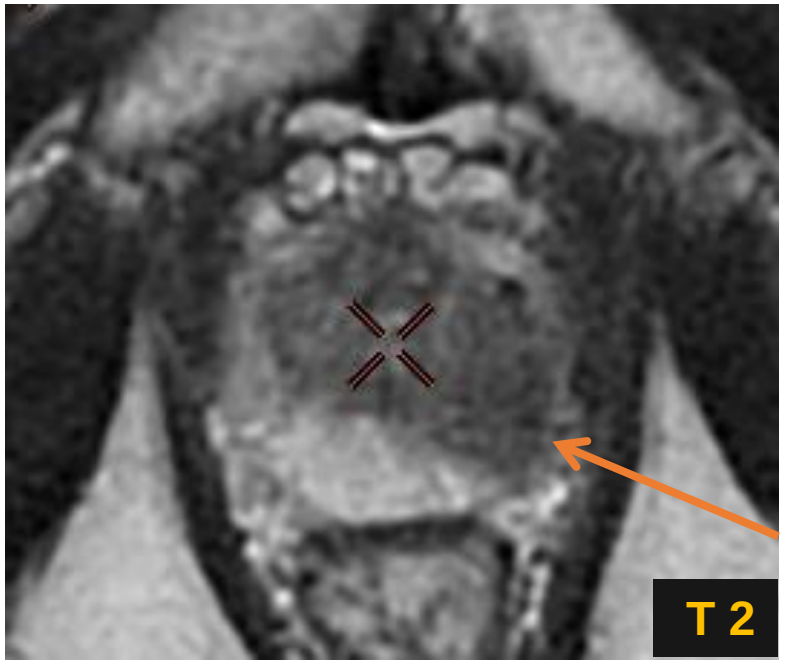

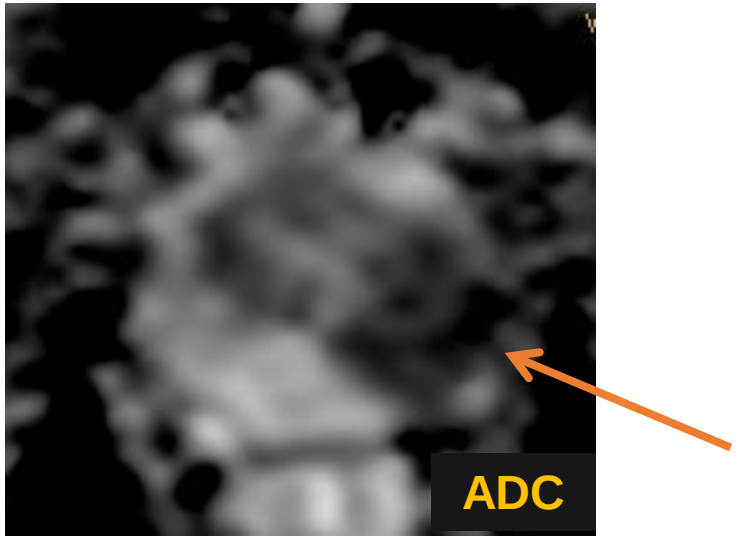

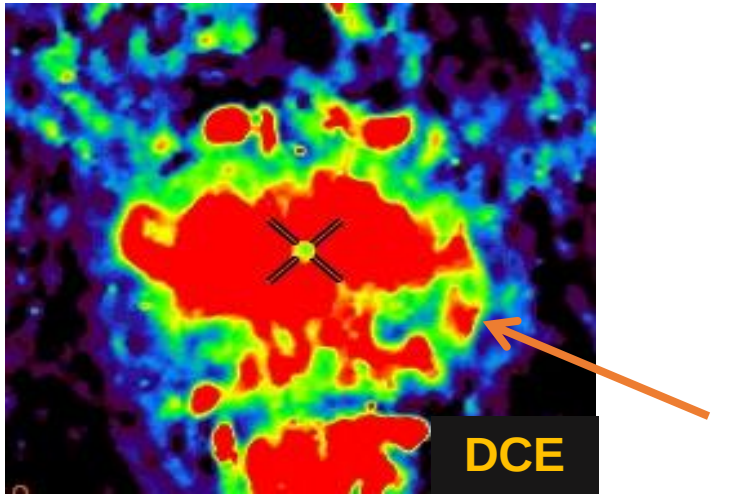

RM Lesión hipointensa en T2 , con restricción de la difusión y realce del contraste: muy alta sospecha de ca de próstata clínicamente significativo Pirads 5……

Toxicidad BCG

Prostatitis granulomatosa

Información clínica de interés en HC :
antecedencte ca vejiga tratado con BCG

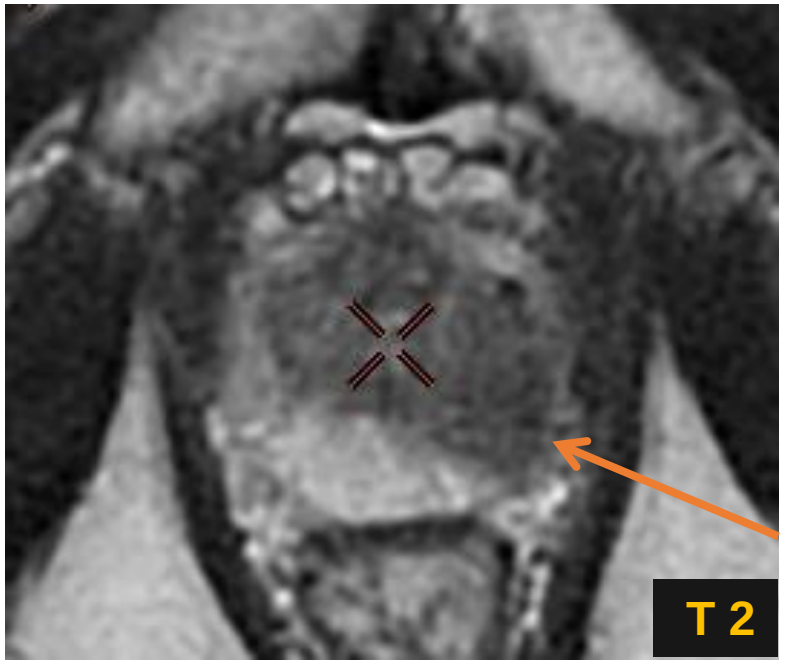

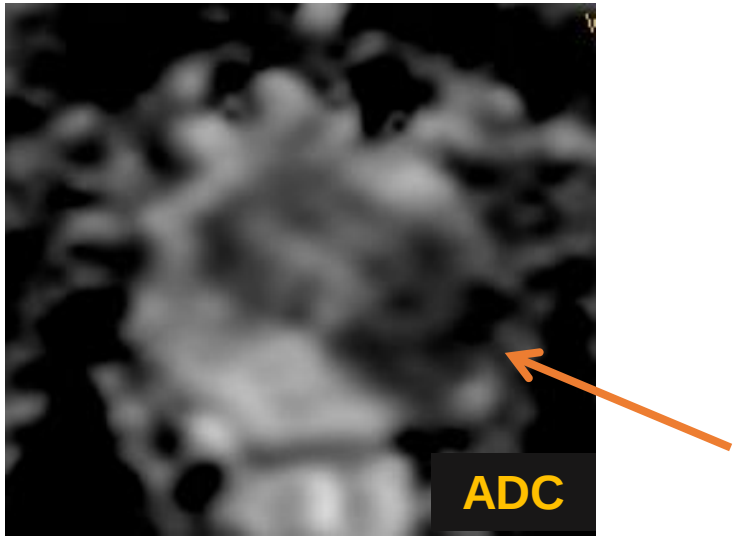

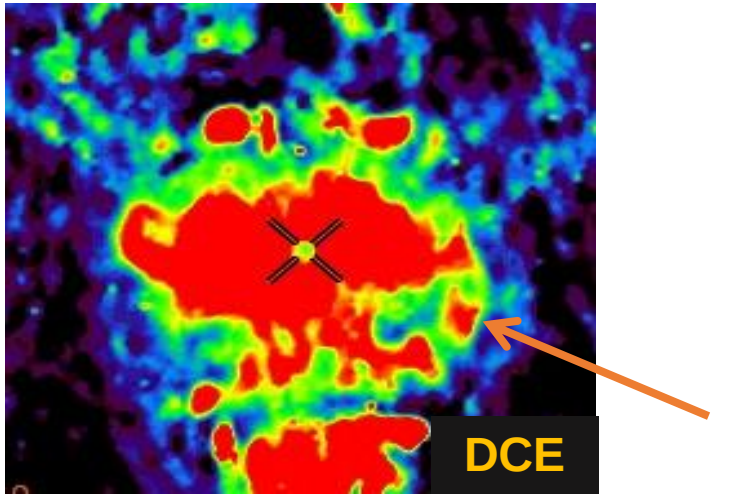

….pero con la información clínica plante el diagnóstico diferencial con postatitis granulomatosa por BCG……..

TOXICIDAD Hormonoterapia

Densitometría ósea

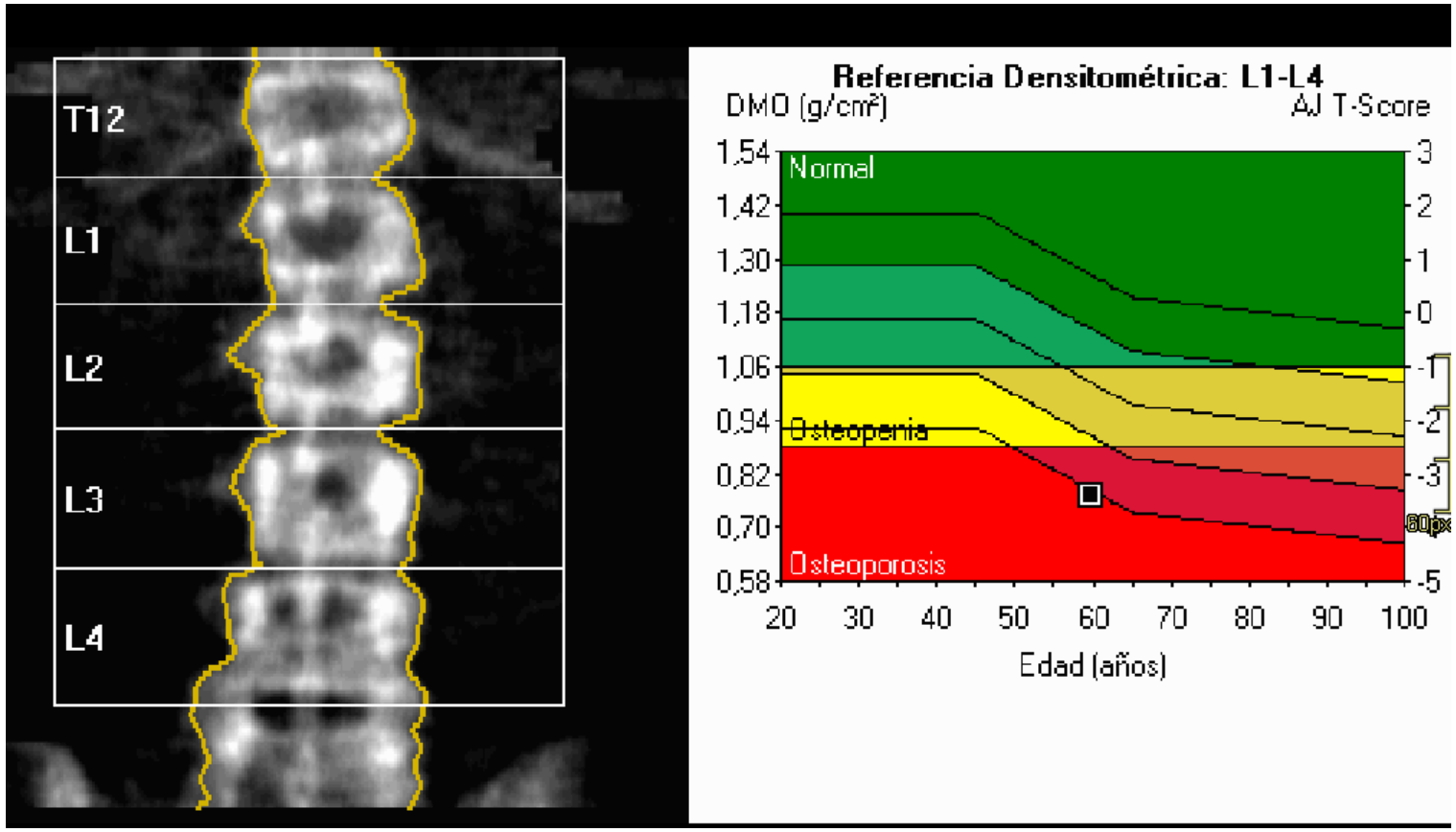

La densidad de masa ósea es el mayor criterio utilizado para el diagnóstico y seguimiento de osteoporosis.

Tac de seguimiento, podemos ver incidentalmente y debemos alertar de fractura osteoporótica

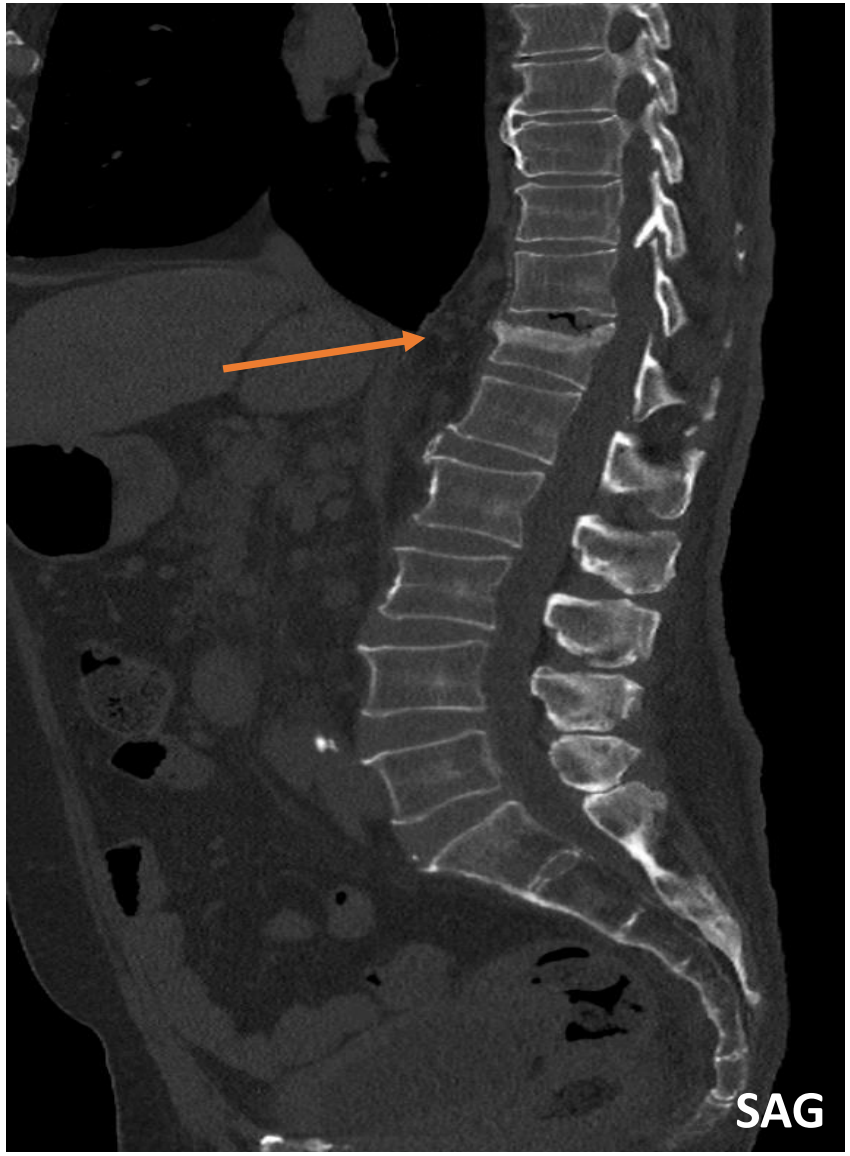

Tac pc oncológico con dolor lumbar : Posibles hallazgos radiológicos

- Importancia de la información clínica
- Siempre valoremos la columna en TAC y mejor en sagital

Espondiloartrosis lumbar

Osteopenia y fractura osteoporótica

Metástasis óseas

Pc ca de próstata con metástasis óseas escápula y pelvis
Tac de evaluación: refiere dolor lumbar

En ocasiones, el hecho de que hagan fracturas osteoporóticas supone un reto para el radiólogo, sobretodo si el paciente ya tiene metastasis. Cuando con el TAC no es suficiente….temenos que pedir una RM para diferenciar de metastasis.

- RM :Fractura única grado 2 de Genant en la vertebral L2 con edema por fractura aguda.
- Sin otras lesiones

- RM: múltiples fracturas osteoporóticas mayotitariamente grado 1 de Genant
- Sin otras lesiones

TOXICIDAD Radioterapia

Gran avance en los últimos años debido al desarrollo de técnicas más órgano-específicas y con menos efectos secundarios, como son las técnicas de reparto de dosis, de intensidad modulada, la radioterapia estereotáctica, la braquiterapia, etc.

A pesar de ello, todavía siguen produciendo cambios y cierta toxicidad en los órganos adyacentes.

Repasamos manifestaciones radiológicas de la RT en pelvis

Toxicidad RT : Enteritis, colitis y proctitis

TAC pelvis con contraste oral en asas. Enteritis post-radioterapia. Engrosamiento mural

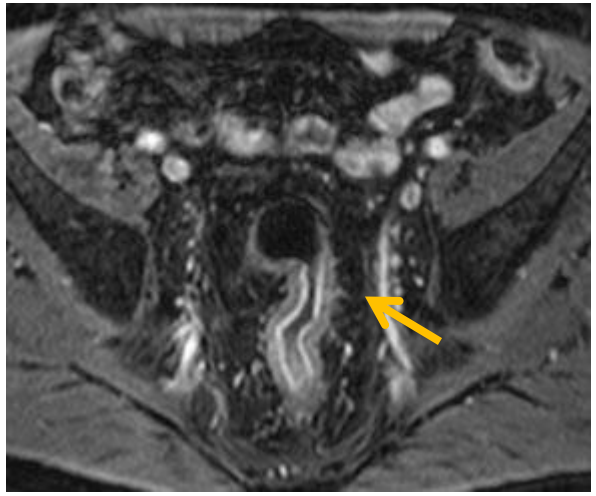

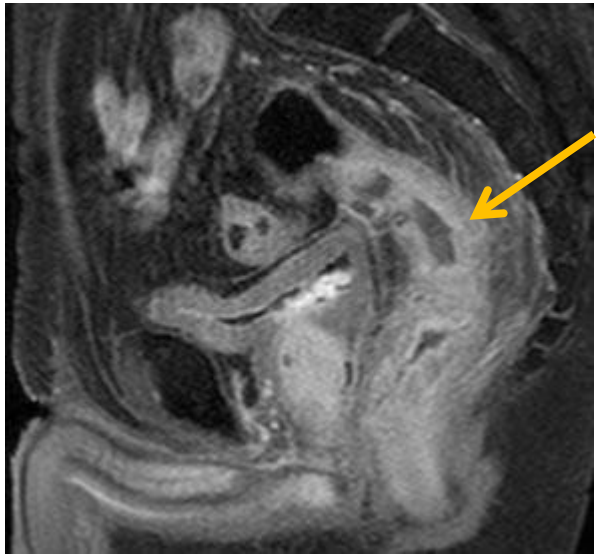

RM ponderadas en T1 con contraste. Proctosigmoiditis rádica aguda en paciente tratado con RT por Ca de próstata. Engrosamiento mural y realce difuso del contraste

Toxicidad RT :Vejiga y uréteres

Cistitis rádica aguda, edema e hiperemia mucosa-submucosa.
Cistitis rádica crónica engrosamiento pared, ulceraciones y formación de ***fístulas***.
Uréteres: bastante radiorresistentes. De forma crónica pueden producirse ***estenosis*** con hidronefrosis secundaria.

Cistitis crónica rádica en paciente tratada con RT 1 año y 3 meses antes. Engrosamiento mural de vejiga y uréteres distales.

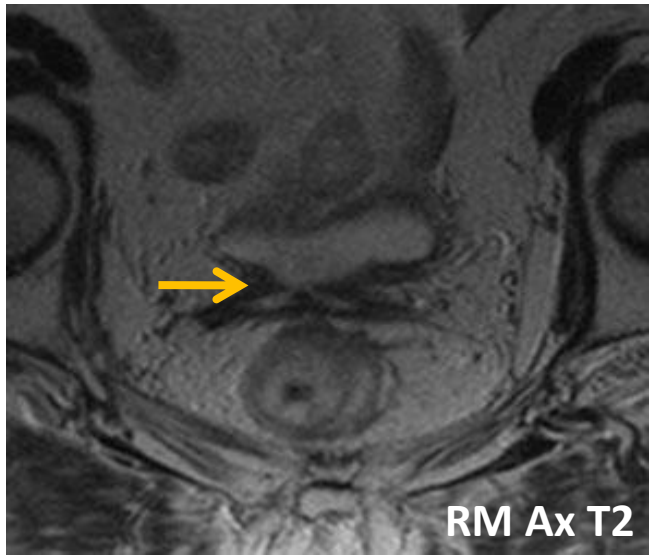

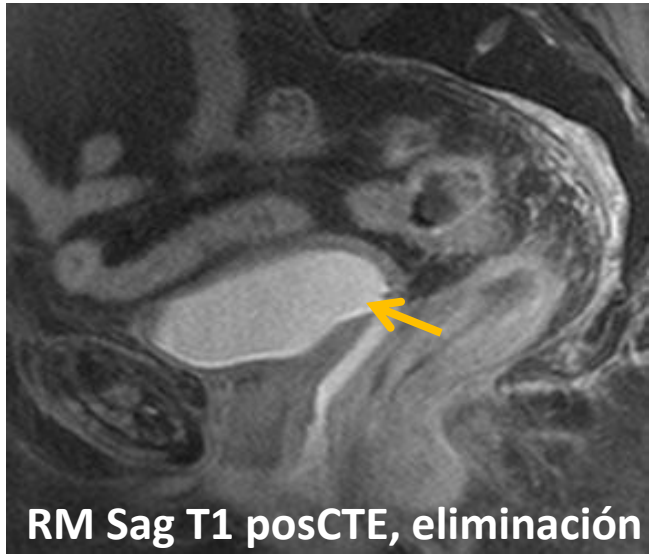

RM ponderadas en T2 y en T1 postcontraste en fase de eliminación, con paso del contraste a la vagina. Fístula ves vaginal en paciente sometida a RT

Toxicidad RT :Hueso

Tras RT puede observarse ***conversión grasa de la médula ósea***, ya que las células hematopoyéticas son extremadamente sensibles a la radiación. Además se producen fenómenos isquémicos que se manifiestan a lo largo del tiempo como ***osteopenia*** e imágenes líticas. Pueden ocurrir *fracturas por insuficiencia*, *necrosis avasculares* y falta de consolidación de fracturas.

Hiperintensidad señal en T1 de médula ósea en sacro-L5 en relación con transformación grasa en pc que recibió RT en pelvis

Toxicidad RT :Hueso

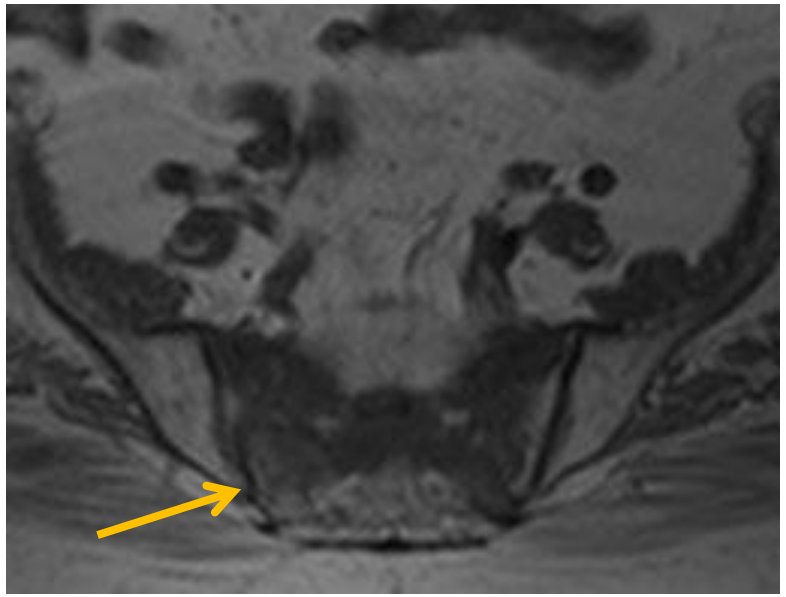

RM Secuencia T1

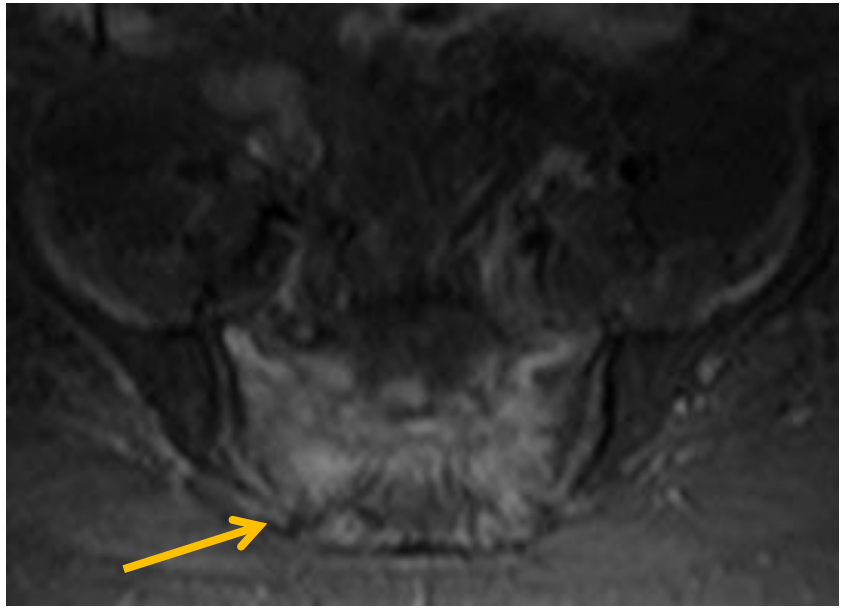

RM Secuencia Stir

Alteración de señal en **sacro** en relación con **fracturas por insuficiencia** en paciente tratado con RT en pelvis 6 años antes. El sacro es una localización típica de este tipo de fracturas. *Importante no confundir con afectación tumoral !*

Toxicidad RT : Calcificaciones en la celda

PTR y RT de rescate. Cistopatía rádica severa con doble cervitomía. Descartar fístula a pubis por presencia de dolor púbico.

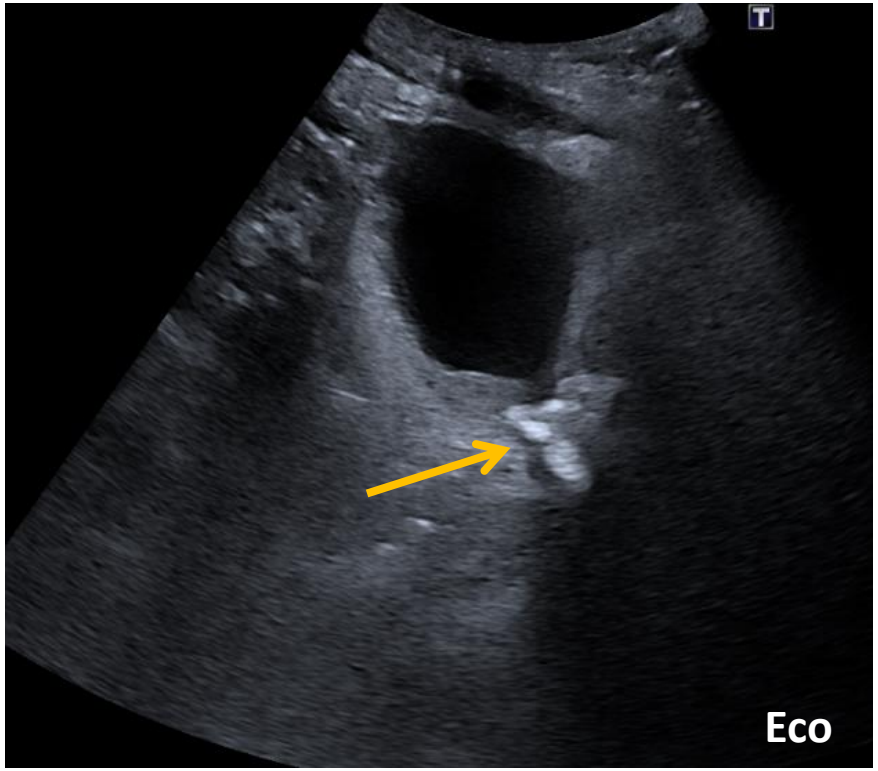

Celda calcificada y cistitis radica con engrosamiento difuso pared y vejiga baja capacidad

Terapia trimodal

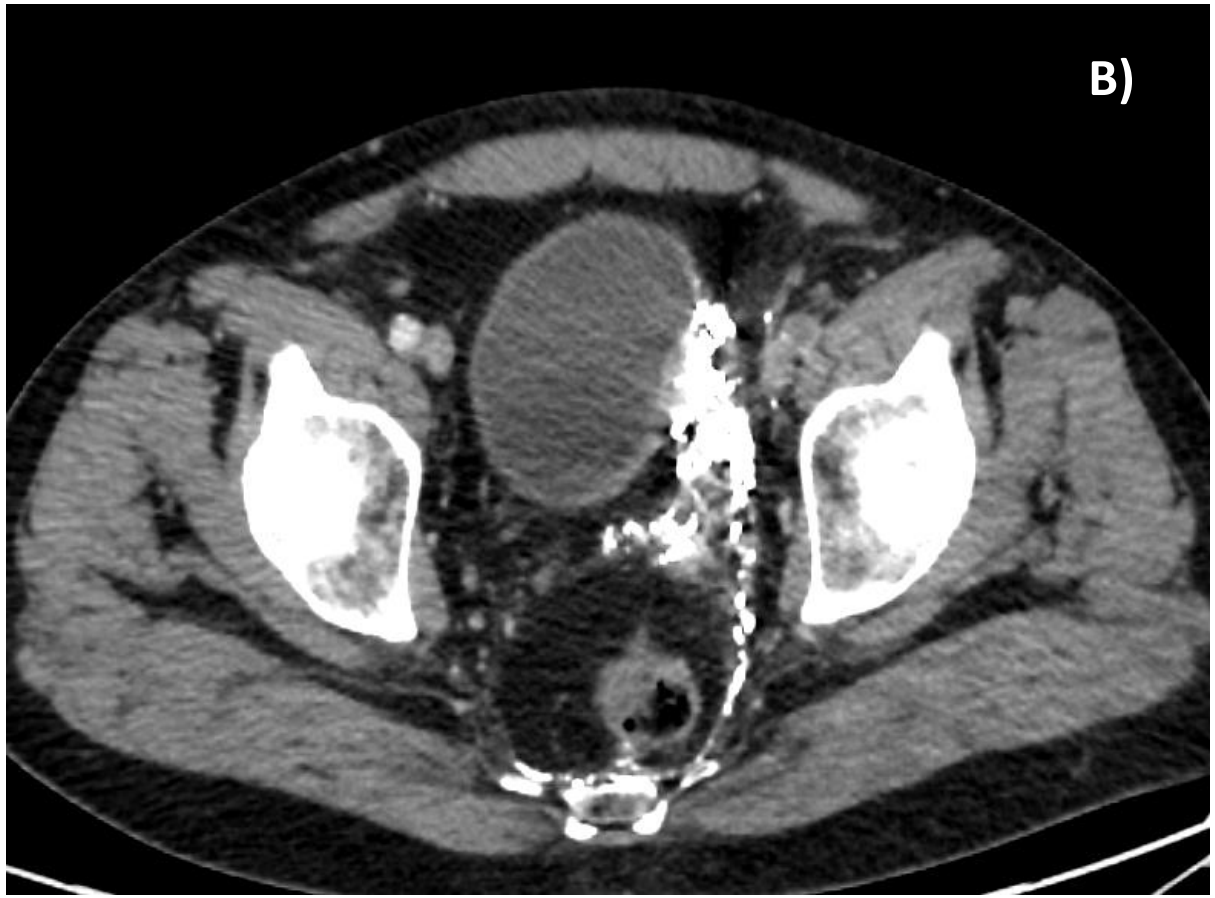

A) Cambios tras RTU en PLI vejiga con engrosamiento difuso tras RTU posiblemente inflamatorio (no confundir con tumor).
B) Tras la inyección de Lipiodol distribuido en pelvis.

Conclusiones

- Las pruebas de imagen juegan un papel crucial en el diagnóstico y seguimiento de las toxicidades.
- Las toxicidades asintomáticas pueden presentarse como hallazgo incidental en las pruebas de imagen, lo que permite informar precozmente al clínico de su aparición.
- Cuando existe sospecha clínica de posible toxicidad debe indicarse en la petición de radiología para orientar a un adecuado diagnóstico y decidir el tipo de prueba de imagen más conveniente.
- El diagnóstico por imagen de estas toxicidades será de exclusión, una vez descartadas el resto de opciones diagnósticas (progresión, proceso inflamatorio o infeccioso).
- Debe de existir un conocimiento de las toxicidades de los tratamientos para poder establecer una relación directa con ellos.
- La comunicación directa con el médico solicitante y el manejo de estos pacientes en equipos multidisciplinares, nos permite reunir conocimientos y un mejor abordaje diagnóstico y terapeútico.

Referencias Bibliográficas

Jean M. Torrisi, Lawrence H. Schwartz, Marc J. Gollub et al. CT Findings of Chemotherapy-induced Toxicity: What Radiologists Need to Know about the Clinical and Radiologic Manifestations of Chemotherapy Toxicity. Radiology 2011 ;258: 41-56.

Alampady Krishna Prasad Shanbhogue, Virmani V, Vikram R, et al . Spectrum of Medication-Induced Complications in the Abdomen: Role of Cross-Sectional Imaging.AJR 2011; 197:W286–W294.

Maturen KE, Feng MU, Wasnik AP, et al. Imaging effects of radiation therapy in the abdomen and pelvis: evaluating “innocent bystander” tissues. RadioGraphics 2013;33(2):599–619.

Jennifer J. KwakSree Harsha TirumaniAnnick D. Van den AbbeelePhillip J. KooHeather A. Jacene Cancer Immunotherapy: Imaging Assessment of Novel Treatment Response Patterns and Immune-related Adverse Events. RadioGraphics 2015;35.No2

Green DB, Kawashima A, Menias CO, Tanaka T, Redelman-Sidi G, Bhalla S, Shah R, King BF. Complications of Intravesical BCG Immunotherapy for Bladder Cancer. Radiographics. 2019 Jan-Feb;39(1):80-94.

P. López Salaa, N. Alberdi Aldasoroa,G. Unzué García-Falces.Efectos adversos de las terapias dirigidas contra el cáncer: lo que el radiólogo debe saber. Radiología 2020;62(3):.229-242.

A. Ezponda Casajús a, M. Calvo Imirizaldua , J.P. de Torres Tajes b , A. García-Baizána , E. Castanón Álvarezc , D. Cano Rafart , I. Vivas Pérez y G. Bastarrika Aleman . Reacciones adversas inmunomediadas como predictoras de respuesta en pacientes oncológicos en tratamiento con inmunoterapia. Radiología. 2020;62(2):131-138.

Pruebas de imagen y casos de nuestro centro, mi agradecimiento a todos los especialistas que han colaborado

¡Gracias!

Todo empieza con una imagen
NO EXAGERAMOS
El 85% de los diagnósticos se basan en nuestras técnicas
#SomosRadiología
seram
Sociedad Española de Radiología Médica

X @GuardConsortium

El papel del radiólogo en la identificación precoz de la toxicidad

Dra. Paula Pelechano, Servicio de Radiología, Instituto Valenciano de Oncología - IVO, Valencia.

Organizado por: GUARD CONSORTIUM